



Universidad Nacional  
**Federico Villarreal**

**VRIN** | VICERRECTORADO  
DE INVESTIGACIÓN

**FACULTAD DE ODONTOLOGÍA**

**QUISTES BUCALES CONGÉNITOS EN RECIÉN NACIDOS A TERMINO EN  
HOSPITAL OCTAVIO MONGRUT, 2022**

**Línea de investigación:**

Salud Pública

Tesis para optar el Título Profesional de Cirujano Dentista

**Autora:**

García Alca, Grizell Marina

**Asesor:**

Quiñones Lozano, José Duarte

ORCID: 000-0003-49868065

**Jurado:**

Sotomayor Mancicidor, Oscar Vicente

Salazar Sebastián, Alejandro Magno

Chuna Espinoza, Jorge Dante

**Lima - Perú**

2023

### **Agradecimientos**

A mis padres mis sinceros agradecimientos por apoyarme en mis estudios y brindarme la orientación en toda mi vida estudiantil, porque ellos me ayudaron a proyectarme en mi carrera profesional.

### **Dedicatoria**

A mis padres, Máximo García y Marina

Alca, quienes me brindaron su apoyo  
incondicional, amor, confianza y por ser

los pilares de mi vida

A mi hermana Elizabeth García por ser mi

ejemplo y guiar mi camino.

## Índice

Resumen.....	vi
Abstract.....	vii
I. Introducción.....	1
1.1 Descripción y formulación del problema .....	1
1.2 Antecedentes .....	3
1.3 Objetivos .....	8
Objetivo general .....	8
Objetivos específicos .....	8
1.4 Justificación.....	9
II. Marco Teórico .....	10
2.1 Bases teóricas sobre el tema de investigación.....	10
III. Método .....	14
3.1 Tipo de investigación .....	14
3.2 Ámbito temporal y espacial.....	14
3.3 Variables.....	14
3.4 Operacionalización de variables.....	14
3.5 Población y muestra .....	15
3.6 Instrumentos .....	15
3.7 Procedimientos .....	15
3.8 Análisis de datos.....	16
3.9 Consideraciones éticas .....	17
IV. Resultados .....	18
V. Discusión de resultados.....	23
VI. Conclusiones.....	26

VII. Recomendaciones .....	27
VIII. Referencias .....	28
IX. Anexos .....	32
Anexo A. Ficha de Recolección de Datos .....	32
Anexo B. Tabla de matriz de consistencia interna .....	33

## Resumen

**Objetivo:** Determinar la prevalencia de los quistes bucales en neonatos del Hospital Octavio Mongrut. **Método:** este estudio transversal fue realizado en 105 en neonatos nacidos vivos en el servicio de hospitalización en turno diurno del Hospital Octavio Mongrut. Previo consentimiento informado de los padres se procedió a calibración intraexaminador para definir cualitativamente presencia o ausencia de quistes bucales. Se utilizó normas de bioseguridad para examinar los quistes en la boca en 4 cuadrantes y paladar duro y blando. **Resultados:** la presencia de quistes bucales es más prevalente en sexo femenino (52,4%), con edad gestacional de 39,21 semanas y, con peso al nacer de 3335,41 gramos. Pero, no fue significativo estadísticamente ( $p = \text{mayor a } 0,05$ ). Asimismo, fueron más prevalentes en nacidos de madres multigestas (61,9%) pero, no fue estadísticamente significativo. Los quistes bucales congénitos se presentan de forma aislada y múltiple con mayor frecuencia en la zona de la Gíngivo vestibular superior derecha e izquierda y en cantidades de 2 a 4, seguida del rafe palatino con una diferencia estadísticamente significativa ( $p=0,000$ ). Según diámetro de los quistes bucales es más prevalente en 0,6 a 1 mm (83,8%), seguido de 0,1 a 0,5 (58,1%) siendo significativo estadísticamente ( $p = \text{menor a } 0,05$ ). **Conclusión:** se evidenció que los neonatos nacidos vivos tuvieron mayor prevalencia de quistes bucales congénitos en forma aislada y múltiple en la zona Gingival vestibular superior derecha e izquierda.

**Palabras claves:** quistes bucales, recién nacidos, congénito.

### Abstract

**Objective:** To determine the prevalence of oral cysts in neonates of the Octavio Mongrut Hospital. **Method:** this cross-sectional study was conducted in 105 live birth neonates in the day shift hospitalization service of the Octavio Mongrut Hospital. With the informed consent of the parents, intra-examiner calibration was carried out to qualitatively define the presence or absence of oral cysts. Biosafety standards were used to examine cysts in the mouth in 4 quadrants and hard and soft palate. **Results:** the presence of oral cysts is more prevalent in females (52.4%), with gestational age of 39.21 weeks and birth weight of 3335.41 grams. However, it was not statistically significant ( $p = \text{greater than } 0.05$ ). Likewise, they were more prevalent in those born to multi-gauge mothers (61.9%) but it was not statistically significant. Congenital buccal cysts occur in isolation and multiple most frequently in the area of the right and left upper vestibular gingeal and in amounts of 2 to 4 followed by the palatine raphe with a statistically significant difference ( $p=0.000$ ). According to the diameter of the oral cysts, it is more prevalent in 0.6 to 1 mm (83.8%), followed by 0.1 to 0.5 (58.1%) being statistically significant ( $p = \text{less than } 0.05$ ). **Conclusion:** it was evidenced that live birth neonates had a higher prevalence of congenital oral cysts in isolated and multiple forms in the right and left upper vestibular gingeal area.

**Key words:** buccal cysts, live newborns, congenital.

## I. Introducción

Muchas estructuras de la boca del bebé son únicas y peculiares estando en relación dinámica con otros sistemas y órganos. Debido a ello podemos encontrar estructuras anatómicas transitorias para ese corto periodo de vida, el cual presenta un desarrollo constante.

Los quistes de la lámina dental (alveolar) o también denominados quistes gingivales del recién nacido, son pequeños nódulos, únicos o múltiples cuyo tamaño varía de 1 a 3 mm de diámetro en su eje mayor, de color blanquecino y que pueden afectar las superficies bucal o lingual de los procesos alveolares de los maxilares, aunque afecta más comúnmente al maxilar superior. La histogénesis de estas estructuras están asociadas a remanentes epiteliales de la lámina dental en la etapa de morfo diferenciación, durante la odontogénesis aproximadamente en la sexta semana de vida intrauterina; la activación de estos remanentes epiteliales de la lámina dental por factores de crecimiento fibroblástico poseen una capacidad de proliferación limitada lo que origina pequeños quistes epiteliales de inclusión (Kumar et al., 2008 ; Shear y Speight, 2007)

### 1.1 Descripción y formulación del problema

Las enfermedades de la cavidad oral comprenden un importante campo de la odontología, sin embargo, muchas son mal diagnosticadas o no se tratan debido a la falta de recursos y educación de los padres. Aunque las lesiones generalmente se limitan a la cavidad oral, pueden proporcionar ciertas pistas sobre las condiciones sistémicas subyacentes más graves. Un amplio espectro de enfermedades se manifiesta con características orales en los recién nacidos, siendo la mayoría asintomáticos y benignos, comúnmente se resuelven sin ninguna intervención. Sin embargo, un examen clínico completo y el conocimiento de las



diversas lesiones son esenciales para un diagnóstico y tratamiento preciso, así como para el asesoramiento de los padres (Sukumaran et al., 2016)

Los quistes son aquellos que se originan en los componentes epiteliales del aparato odontogénico o de sus restos, que están atrapados dentro del hueso o los tejidos gingivales periféricos. Según su patogénesis, ellos son considerados como "de desarrollo" y otros como "inflamatorios". Diversas características de la boca del lactante son únicas y peculiares del período de nacimiento del desarrollo y algunas afecciones benignas de la mucosa oral se encuentran con frecuencia en los recién nacidos, que son de naturaleza transitoria. La frecuencia de quistes de inclusión es alta en los recién nacidos, pero rara vez se ven después de los 3 meses de edad (Ikemura et al., 1983)

Según el origen histológico y la ubicación en la cavidad oral, se pueden clasificar como perlas de Epstein, nódulos de Bohn y quistes de la lámina dental del nacido. Estas son lesiones peculiarmente similares que se han confundido e intercambiado a lo largo de los años. Comparten más similitudes que diferencias: apariencia clínica similar, misma histología e historia natural de evolución, pero difieren en la etiología.

Actualmente, quistes palatinos es el término que se utiliza para referirse a las perlas de Epstein y los nódulos de Bohn, y quistes gingivales del recién nacido se utiliza para referirse a los quistes de la lámina dental.

Clínicamente entre estas tres entidades, no siempre es posible ni necesario diferenciar; se diagnostican basándose únicamente en su apariencia clínica, y el curso del tratamiento es el mismo para todos ellos. No obstante, los profesionales de la salud que trabajan con recién nacidos deben estar bien informados sobre el aspecto clínico de estas lesiones

benignas autor resolutivas para distinguirlas de otras condiciones que requieren un abordaje invasivo como el épulis congénito del recién nacido y los dientes neonatales (Díaz, 2022)

Actualmente, existen pocos artículos sobre las variables a estudiar, tanto a nivel nacional como internacional por lo que este estudio pretende dar respuesta a la siguiente interrogante: ¿Cuál es la prevalencia de los quistes bucales congénitos en recién nacidos a término en Hospital Octavio Mongrut, 2022?

## **1.2 Antecedentes**

Soto (2019) tuvo como objetivo determinar la prevalencia de patologías bucales en bebés atendidos en el programa de seguimiento del Niño de Alto riesgo del INMP. Se recolectaron 455 historias clínicas de pacientes del programa Niños de Alto Riesgo en el consultorio de Odontopediatría del Instituto Nacional Materno Perinatal. Los datos fueron analizados mediante estadística descriptiva donde se aplicó la prueba de Chi<sup>2</sup> y Exacta de Fisher ( $\alpha=0,05$ ). Del total de 455 pacientes, 319 (70.11%) fueron diagnosticados con patologías orales y 136 (29.89%) con boca sana. Además; 127 presentaron patologías en el tejido blando (39.81%) y 192 en el tejido duro (60.19%), siendo este último el más prevalente. Del total de 24 patologías halladas en la cavidad oral de esta población, las más prevalentes fueron síndrome de erupción (18.24%), defecto de desarrollo del esmalte (17.14%) y anquiloglosia (12.97%).

Bustos (2019) determino la presencia de alteraciones orales congénitas y del desarrollo en lactantes de 0 a 6 meses. El tamaño de la muestra estuvo conformado por 108 bebés de 0 a 6 meses, que asistieron al Centro de Salud Medalla Milagrosa, San Juan de Lurigancho, durante el periodo de octubre a noviembre del 2018. La información se obtuvo del examen clínico estomatológico, donde se empleó instrumentos de examen y fuente de luz artificial (frontoluz). Asimismo, se registró las alteraciones orales congénitas y del desarrollo en fichas de

recolección. Existen alteraciones orales congénitas y del desarrollo de lactantes de 0 a 6 meses, en el 25% del total de la muestra. Los tipos más frecuentes de alteraciones son el Nódulo de Bohn, con 81,5%; la Perla de Epstein, con 14,8%; y el Quiste de la Lámina dental, con 3,7%.

Ordaz et al. (2021) observó algunas condiciones transitorias benignas de la mucosa bucal en los recién nacidos. El objetivo de este estudio fue evaluar la literatura sobre las alteraciones más comunes que se encuentran en la cavidad oral de los recién nacidos como quistes de inclusión, dientes natales y neonatales, épulis congénitos y hemangioma. Para ello se utilizaron bases de datos bibliográficas electrónicas (PubMed, EBSCO, Cochrane) utilizando las palabras clave "quiste de inclusión", "diente natal y neonatal", "épulis congénito", "hemangioma". Respecto a los resultados las alteraciones más comunes fueron los quistes de inclusión divididos en perlas de Epstein, los nódulos de Bohn y los quistes de la lámina dentaria, que se presentan como nódulos blancos, múltiples de los rebordes alveolares maxilares, mandibulares y la región del paladar medio, no reciben tratamiento desde suelen ser transitorios. Dientes natales presentes en la boca al nacer y dientes neonatales antes de los 30 días de vida, de etiología desconocida, el tratamiento es pulir los bordes afilados para evitar la úlcera de Riga-Fede, el épulis congénito es una masa que surge de la encía y se compone de células poligonales. El hemangioma es el tumor vascular más común de tejidos blancos, de color rojizo a rosado, de rápido crecimiento, diagnóstico clínico y resonancia magnética o tomografía computarizada, se puede realizar una escisión quirúrgica o transitoria por complicaciones. Se concluye que estas alteraciones son benignas y el trabajo de los odontopediatras es tranquilizar a los padres sobre las molestias que puedan causar, un diagnóstico correcto será la clave para brindar una atención adecuada.

Cruz et al. (2020) estudió los quistes de inclusión oral en recién nacidos y su asociación con el peso al nacer, el parto prematuro, la salud del recién nacido, la salud materna, los factores prenatales y los factores socioeconómicos. La muestra estuvo compuesta por 411 parejas de

madres y sus recién nacidos en un hospital universitario de Brasil. Los quistes de inclusión oral, diagnosticados por examen clínico, fueron perlas de Epstein, nódulos de Bohn y quistes de lámina dental. Se utilizaron historias clínicas y un cuestionario para recolectar datos relacionados con los recién nacidos y las madres. Los datos se analizaron utilizando las pruebas de chi-cuadrado, lineal por lineal y exacta de Fisher para el análisis bivariado, mientras que la regresión de Poisson con varianza robusta se utilizó para el análisis multivariado ( $\alpha =$  cinco por ciento). Los resultados mostraron que la prevalencia de quistes de inclusión fue del 56,7 %. Un total de 42 (62,7%) recién nacidos de bajo peso al nacer (BPN), 192 (56,0 %) recién nacidos de peso normal, 38 (63,3 %) recién nacidos prematuros y 187 (56,7 %) recién nacidos a término tenían quistes de inclusión. Las perlas de Epstein ( $n=164$ , 39,9 %) fueron más prevalentes y se asociaron con prematuridad ( $P =0,025$ ), recién nacidos con bajo peso al nacer ( $P =0,033$ ) y madres que trabajaron durante el embarazo ( $P =0,019$ ). Los nódulos de Bohn ( $n=80$ , 19,9 %) fueron más frecuentes en los recién nacidos de madres que no recibieron asistencia social ( $P = 0,004$ ). Los quistes de la lámina dental ocurrieron en el 5,6 por ciento ( $N=23$ ) de la muestra y no se asociaron con variables independientes. Se concluyó que las perlas de Epstein fueron más comunes en bebés de bajo peso al nacer y prematuros.

De Oliveira (2019) demostró la prevalencia de anomalías orales en recién nacidos y la influencia de factores maternos y neonatales en el desarrollo de estas anomalías. Cuatrocientos recién nacidos fueron incluidos en el estudio realizado en el Hospital y Maternidad Dom Orione (HMDO) en la ciudad de Araguaína, Tocantins, Brasil. Después de recolectar datos demográficos e información sobre los recién nacidos de las historias clínicas, un solo examinador realizó un examen bucal. Los resultados mostraron una prevalencia de anomalías orales fue del 50 %. Los quistes de la cavidad oral fueron las anomalías más prevalentes 43%, siendo los quistes palatinos 26 % y los quistes alveolares 23 % los más comunes. La anquiloglosia estuvo presente en el 9% de los recién nacidos, y los quistes de erupción

congénita y los dientes neonatales estuvieron presentes en el 0,5 % y el 0,2 %, respectivamente. No se observó una correlación estadísticamente significativa entre la prevalencia de quistes palatinos, quistes alveolares o anquiloglosia y factores maternos o neonatales. Se concluyó que las anomalías orales en los recién nacidos no son infrecuentes, por lo que es esencial la presencia de un dentista, especialmente un odontopediatra, en el equipo multidisciplinario de hospitales y salas de maternidad.

Pérez-Aguirre et al. (2018) tuvo como objetivo determinar la frecuencia de anomalías en la cavidad oral del recién nacido y evaluar la asociación con factores prenatales y perinatales. Este estudio transversal evaluó 2.216 recién nacidos. Los hallazgos orales se evaluaron en las primeras 24 horas de vida mediante un examen visual. Se registraron sexo, peso, talla, edad gestacional y trastornos médicos al nacer. También se obtuvo información médica y demográfica materna. Los hallazgos orales más frecuentes fueron los nódulos de Bohn, las perlas de Epstein y los quistes de la lámina dental. Otros hallazgos intraorales incluyeron quistes odontogénicos, anquiloglosia y dientes natales, entre otros. En los análisis de regresión logística, el consumo de ácido fólico durante el embarazo se asoció significativamente con los nódulos de Bohn (odds ratio [OR], 1,79; intervalo de confianza [IC] del 95 %, 1,23-2,55;  $P=0,002$ ), perlas de Epstein (OR, 1,63; 95 % IC, 1,14-2,33;  $P=0,007$ ), y quistes de lámina dental (OR, 1,45; 95% IC, 1,02-2,05;  $P=0,038$ ). Además, los partos prematuros se asociaron negativamente con la prevalencia de nódulos de Bohn (OR, 0,63; IC 95%, 0,50-0,80;  $P\leq 0,0001$ ). La comparación entre recién nacidos con y sin quistes de inclusión orales mostró que la ingesta materna de ácido fólico y hierro fue significativamente diferente ( $P<0,05$ ). Se concluyó que la ingesta materna de ácido fólico y hierro se asoció con la prevalencia de quistes de inclusión bucal.

Çetinkaya et al. (2011) determinó la prevalencia de hallazgos intraorales en un grupo de recién nacidos y examinó la correlación entre estos hallazgos con las complicaciones médicas sistémicas y gestacionales de la madre, el consumo de cigarrillos durante el embarazo y la consanguinidad entre los padres. Se examinaron 2.021 niños recién nacidos a término. Se investigaron los quistes orales, la anquiloglosia, el frenillo adherido a la línea media superior y otros diagnósticos médicos al nacer. La información médica de cada niño y padre se registró a través de un cuestionario estándar. Los datos obtenidos se analizaron mediante la prueba Chi-Square de Pearson ( $P \leq 0.05$ ). Los hallazgos más frecuentes fueron los quistes de inclusión bucal situados palatinamente. Se concluye con la existencia de una relación estadísticamente significativa entre la presencia de quistes de inclusión bucal con la diabetes congénita y también el tratamiento con insulina y el consumo de cigarrillos durante el embarazo. Además, se encontró una relación significativa entre la presencia de quistes de inclusión bucal y la diabetes gestacional y con la presencia de consanguinidad entre los padres ( $P=0,004$ ).

Niranjan et al. (2020) evaluó las relaciones oclusales entre las almohadillas de las encías de los recién nacidos y registrar los hallazgos intraorales en los recién nacidos y compararlos con los hallazgos existentes. Se examinaron las cavidades bucales de 1000 recién nacidos sanos desde el nacimiento hasta el mes de edad para evaluar las relaciones oclusales entre las almohadillas de las encías y registrar otros hallazgos intraorales en los recién nacidos y compararlos con los hallazgos existentes. Los hallazgos orales registrados fueron quistes de la mucosa oral, mancha de Fordyce, perlas de Epstein, nódulos de Bohn, anquiloglosia, dientes natales o neonatales e inserción del frenillo de la línea media superior. También se registró la relación entre los rebordes alveolares. Los datos obtenidos fueron evaluados y analizados estadísticamente utilizando el Paquete Estadístico para Ciencias Sociales (SPSS) versión 21.0 y Epi-info versión 3.0. Los resultados mostraron una relación maxilo-mandibular de las almohadillas gingivales en aproximadamente el 97% de los casos, la mandíbula se encontró

distal y lingual al maxilar. Se observó la presencia de mordida abierta anterior en el 9,1% de los casos. El hallazgo intraoral más común en los recién nacidos examinados fue un quiste en la mucosa oral, 61,2%. La presencia de perlas de Epstein fue el siguiente hallazgo más común 38,3%. Las manchas de Fordyce se encontraron solo en el 1,2% de los casos, mientras que la presencia de dientes natales/neonatales fue solo en el 0,6% de los casos. La anquiloglosia estuvo presente en solo el 0,5% de los recién nacidos. El frenillo maxilar estuvo presente en el 79,1% de los casos y estaba adherido a la cresta alveolar. Se concluyó que los resultados del presente estudio estuvieron de acuerdo con los datos preexistentes. Sin embargo, la mordida abierta anterior se observó en un porcentaje significativamente menor de la población.

### **1.3 Objetivos**

#### ***Objetivo general***

Determinar la prevalencia de los quistes bucales en neonatos.

#### ***Objetivos específicos***

- Determinar la prevalencia de los quistes bucales en neonatos del Hospital Octavio Mongrut, según sexo.
- Determinar la prevalencia de los quistes bucales en neonatos del Hospital Octavio Mongrut según edad gestacional.
- Determinar la prevalencia de los quistes bucales en neonatos del Hospital Octavio Mongrut según peso al nacer.
- Determinar la prevalencia de los quistes bucales en neonatos del Hospital Octavio Mongrut según ubicación en boca.
- Determinar la prevalencia de los quistes bucales en neonatos del Hospital Octavio Mongrut según tamaño.

#### **1.4 Justificación**

Considero importante la realización de este trabajo desde el punto de vista teórico debido a que los resultados de estudio aportaran nuevos conocimientos a la comunidad científica respecto a las manifestaciones clínico-estomatológicas presentes en los neonatos.

Así mismo la importancia de este trabajo apuntando hacia el aspecto clínico práctico, los resultados de este estudio permitirán desarrollar una mejor capacidad de diagnóstico frente a este tipo de manifestaciones bucales que se presenten en la consulta diaria, y desde el punto de vista social permitirá brindar una información oportuna a los padres sobre estas lesiones, esto consistirá en explicarles que estas lesiones son transitorias, de aparición normal, de desaparición progresiva y que ellos deben tener un seguimiento de las mismas.



## II. Marco Teórico

### 2.1 Bases teóricas sobre el tema de investigación

#### *Características de la cavidad bucal en el bebé*

Al nacer, el niño tiene una relación de la cara con el cráneo correspondiente a una cuarta parte del tamaño total de la cabeza. En este momento, dos factores son de gran importancia: La primera es que se produce casi todo el crecimiento de los arcos dentales y la cara después del nacimiento del niño, y la segunda es que la dirección del crecimiento facial es direccionada hacia abajo y hacia delante desde la base de cráneo (Licla, 2016).

#### *Relaciones maxilo-mandibulares*

La relación mandibular sagital presenta cambios durante el desarrollo de la oclusión. El maxilar se encuentra en un posicionamiento hacia adelante con relación a la mandíbula es el aspecto más notable en el nacimiento y produce la aparición de pseudomicrognacia. La relación entre los rodetes superior saliente y el inferior retraído ocurre con una discrepancia media de 5 a 6 mm. Según Van Der Haven y Cols. (1997) los valores mayores predicen una alteración en la relación de los maxilares como la micrognasia, protrusión maxilar o ambos. Pocos recién nacidos presentan una relación mandibular borde a borde. El desplazamiento mandibular hacia atrás se asigna a la posición ventral del feto en la cavidad amniótica; el desarrollo correcto de las relaciones mandibular después del nacimiento es probable que se logre con los ejercicios de succión fisiológica. Existe una mordida abierta anterior, considerada como fisiológica antes de la erupción de los dientes (Legović et al, 2013). Este espacio es ocupado por la lengua en reposo y después será reemplazado por los dientes.

#### *Apoyo de succión o sucking pad*

Está presente en la porción media del labio superior, como múltiples proyecciones que tienden a aumentar de volumen cuando están en contacto con el pecho materno, permite fijar la areola y sirve de contacto durante el amamantamiento; más desarrollado en niños de menor edad que se alimentan con leche materna (Ventiades y Tattum, 2006).

### ***Almohadillas gingivales***

Las encías del bebé son firmes como en la boca del adulto desdentado y no tiene dientes ni procesos alveolares, lo que tiene son porciones basales de hueso recubiertas por almohadillas gingivales, las cuales, posteriormente, serán segmentadas para indicar los sitios de los dientes en desarrollo. Las almohadillas no son lisas, se hallan recubiertos de crestas y surcos. En sus lados externos se observan eminencias correspondientes a los gérmenes de los incisivos. El tamaño de las almohadillas gingivales al nacer pueden estar determinados por el estado de madurez del infante al nacer, el tamaño al nacer expresado por el peso de nacimiento, el tamaño de los dientes primarios en desarrollo, factores puramente genéticos más allá de las mandíbulas. En las zonas laterales presentan 2 prominencias anteroposteriores denominadas burletes palatinos (Licla, 2016).

### ***Cordón fibroso de Robin y Magilot***

En una vista oclusal, sobre las regiones de los incisivos y caninos y en los bordes libres de los rodetes, existe un cordón fibroso de Robin y Magilot, el cual está bien desarrollado en el recién nacido y desaparece en la época de la erupción dentaria, ellos cumplen la función de facilitar la deglución durante el amamantamiento (Ventiades y Tattum, 2006)

### ***Frenillo labial y lingual***

Su origen es amplio; pero el tejido del frenillo propiamente dicho es estrecho. El frenillo labial es una estructura dinámica y con frecuencia variable y está sujeta a la variación en la forma, tamaño y posición durante las diferentes etapas de crecimiento y desarrollo. El labio superior unido a la papila palatina favorece el amamantamiento al afirmar más el labio superior. Esta posición variable es encontrada en 76.7% a 90% de recién nacidos. En el recién nacido, el frenillo labial a menudo tiene su inserción en la región de la papila incisiva, el que es denominado frenillo dentolabial y pueden permanecer así hasta el final del período de dentición temporal, cuando la inserción palatina persiste será considerado anómalo (Licla, 2016).

### ***Quistes bucales***

Los quistes son bolsas que se encuentran revestidas por epitelio, cuyo interior es un contenido líquido y son de carácter benigno. Los quistes odontogénicos representan el 7 al 20 % de las lesiones diagnosticadas en cavidad oral, se derivan del tejido odontogénico embrionario y es por esto que se presentan en los maxilares. Estos quistes, se caracterizan por tener un crecimiento lento, ser generalmente asintomáticos y no invasivos, razón por la cual su hallazgo depende en un 80% de imágenes radiográficas y en un 20 % de sintomatología esporádica. Las complicaciones que estos pueden generar cuando aumentan de tamaño son: movimiento dental, reabsorción radicular, reabsorción ósea y fractura de maxilares (Fajardo y Peña, 2018).

### ***Quiste de lámina gingival/dental de recién nacidos***

Los quistes gingivales se observan con frecuencia en recién nacidos (13,8%) sin predilección de género. (Moda, 2011) Se postula que surgen de la lámina dental. Aparecen como lesiones pequeñas, múltiples, nodulares y de color blanco a crema en las crestas de los rebordes dentales maxilares y mandibulares. La histopatología revela que son verdaderos quistes llenos de queratina. El tratamiento no está indicado ya que se resuelven por sí mismos (Sukumaran et al., 2016).

### ***Perlas de Epstein***

Son quistes rellenos de queratina, no odontogénicos, con una prevalencia del 35,2% sin predilección por género. Aparentemente son restos epiteliales atrapados. Estos son clínicamente asintomáticos (Sukumaran et al., 2016), se encuentran localizados en la línea media palatina, aunque se ha reportado que también pueden presentarse en la línea media anterior del paladar, sugiriendo que no posean una relación con el aparato odontogénico, sino que podrían corresponder a pequeñas islas de tejido epitelial que quedan atrapados durante la fusión de los procesos maxilares y que clínicamente se manifiestan como pequeños nódulos blanquecinos que varían de 1 a 3 mm de diámetro en su eje mayor (Shear y Speight, 2007).

### ***Nódulos de bohn***

Los Nódulos de Bohn son lesiones quísticas que comparten las mismas características clínicas que los quistes de la lámina dental y las Perlas de Epstein, pero a diferencia de estos, los nódulos de Bohn se localizan agrupados o de manera individual en la unión del paladar blando con paladar duro; hasta la fecha, aún existen controversias sobre el origen de los nódulos de Bohn, ya que algunos autores han sugerido que pueden originarse de epitelio glandular.

Histopatológicamente, estas lesiones quísticas (Quistes alveolares, perlas de Epstein y Nódulos de Bohn) están constituidas por una cavidad cubierta de epitelio escamoso estratificado con contenido de queratina y eventualmente pueden presentar procesos inflamatorios concomitantes, ya sean de tipo crónico o agudo, dando la apariencia blanquecina característica de estas lesiones (Kumar et al., 2008; Ventiades y Tattum, 2006).

### ***Edad gestacional***

La edad gestacional se define como el tiempo medido en semanas desde el primer día del último ciclo menstrual de la mujer hasta la fecha en que se efectúa la medición.

El neonato a término es aquel cuyo nacimiento ocurre entre las 37 y 41 semanas de edad gestacional y cuando su peso es adecuado a la edad de gestación muestra las características clínicas y el desarrollo funcional propios de su período de adaptación a la vida extrauterina, por lo que estadísticamente tiene menor morbilidad y mortalidad que el recién nacido pretérmino. Las causas de muerte en estos niños se relacionan con la asfixia, las infecciones, los traumatismos del parto y las malformaciones congénitas entre otras.

La clasificación de edad gestacional se puede dar en los nacidos a pretérmino (menor a 37 semanas), a término (entre 37 y 41 semanas) y postérmino (mayor a 42 semanas) (Silva, 1991).

### III. Método

#### 3.1 Tipo de investigación

El diseño del estudio es prospectivo, observacional, descriptivo y transversal.

#### 3.2 Ámbito temporal y espacial

Este estudio se realizó en el servicio de hospitalización en turno diurno del Hospital Octavio Mongrut en el año 2022.

#### 3.3 Variables

Unidad de análisis: neonatos nacidos a término

Variable dependiente: quistes bucales: ubicación y tamaño.

Covariables: peso al nacer, sexo y edad gestacional.

#### 3.4 Operacionalización de variables

Variable	Definición conceptual	Definición operacional	Tipo	Categorías/ intervalos	Indicador	Escala medición
<b>Unidad análisis:</b>						
	Recién nacido hasta las 24 horas de vida	Neonato	Cualitativa		Presencia Ausencia	Nominal
<b>Quistes bucales</b>	Cavidad recubierta por una membrana	Observación clínica directa	Cuantitativa discontinua	-Localización -Tamaño -Presentación	Cualitativo Milímetros Cualitativo Cualitativo	Nominal Intervalo Nominal Nominal

Covariables	Definición conceptual	Definición operacional	Tipo	Categorías/ intervalos	Indicador	Escala medición
<b>Peso al nacer</b>	Fuerza con que atrae la tierra a un cuerpo.	Peso	Cuantitativa continua		Gramos	Razón
<b>Sexo</b>	Característica biológica de cada ser humano	Características externas de cada individuo	Cualitativa dicotómica		Masculino femenino	Nominal
<b>Edad gestacional</b>	Semana de desarrollo intrauterino	Semana de nacimiento del neonato	Cuantitativa discontinua		Semana que nació	razón

### 3.5 Población y muestra

Población: neonatos nacidos en el Hospital Octavio Mongrut.

Muestra: neonatos vivos con un periodo de vida de 24 horas, nacidos durante los meses octubre y noviembre del 2022.

### 3.6 Instrumentos

#### *Calibración*

Se realizó una calibración intraexaminador en 6 neonatos y se definió la variable quiste cualitativamente (presencia, ausencia) por duplicado, luego los resultados fueron evaluados mediante el estadístico Kappa, para determinar grado de concordancia de ambas evaluaciones (antes y después).

### 3.7 Procedimientos

Se pidió una autorización al director del Hospital Octavio Mongrut para el acceso a las áreas donde se encuentran los neonatos. Acto seguido, se realizaron las evaluaciones clínicas

de los neonatos vivos con un periodo de vida de 24 horas, nacidos durante los meses octubre y noviembre del 2022. Toda la información recolectada fue registrada en la ficha de recolección de datos (Anexo A).

### ***Recolección de los datos***

Se realizó en el servicio de hospitalización del Hospital Octavio Mongrut en el turno diurno, previo permiso a la madre (consentimiento informado) se procedió al registro de los quistes mediante la observación directa. Primero se desinfecto las manos para inmediatamente colocarse los guantes e introducir el dedo meñique en el paladar del neonato para su relajación (reflejo de succión) y con una fuente de luz dirigitible a la boca (linterna pediátrica) se procedió a examinar la boca mediante cuadrantes (4) y paladar (duro y blando). Los quistes fueron palpables con el dedo índice para su diagnóstico diferencial con Muguet oral, o residuos de lactancia materna, y se midieron con una sonda periodontal Hu Friedy UCN (1-15), se registró su presentación (aislada o agrupada), color (nacarado, blanquecino). Todos estos datos fueron registrados en una ficha de datos elaborada especialmente para este estudio.

Luego se completó la información requerida para las otras variables a través de la observación indirecta (historia clínica).

### **3.8 Análisis de datos**

Para el procesamiento de datos se utilizó una laptop Toshiba procesador Pentium® cpu B940@ 2.0GHz (2CPUs). Paquete estadístico Excel, SPSS v 20,0, luego se utilizó la estadística descriptiva y la inferencial mediante la prueba no paramétrica de Chi Cuadrado y para la comparación de promedios del tamaño de los quistes en dos grupos masculino y femenino se utilizó la prueba U- Mann Whitney por ser muestras independientes.

Los resultados fueron expresados en tablas y figuras.

### **3.9 Consideraciones éticas**

Este estudio conto con la aprobación de la dirección de grados y gestión del egresado de la FO-UNFV con el objetivo de evitar copias, plagios o duplicidad. Luego, de la presentación al director ejecutivo del Hospital Octavio Mongrut además se obtuvo la aprobación del comité de ética de dicha institución.



#### IV. Resultados

Este estudio se realizó en 105 recién nacidos vivos para determinar la prevalencia de quistes bucales congénitos. Los resultados se expresan en tablas y gráficos.

**Tabla 1**

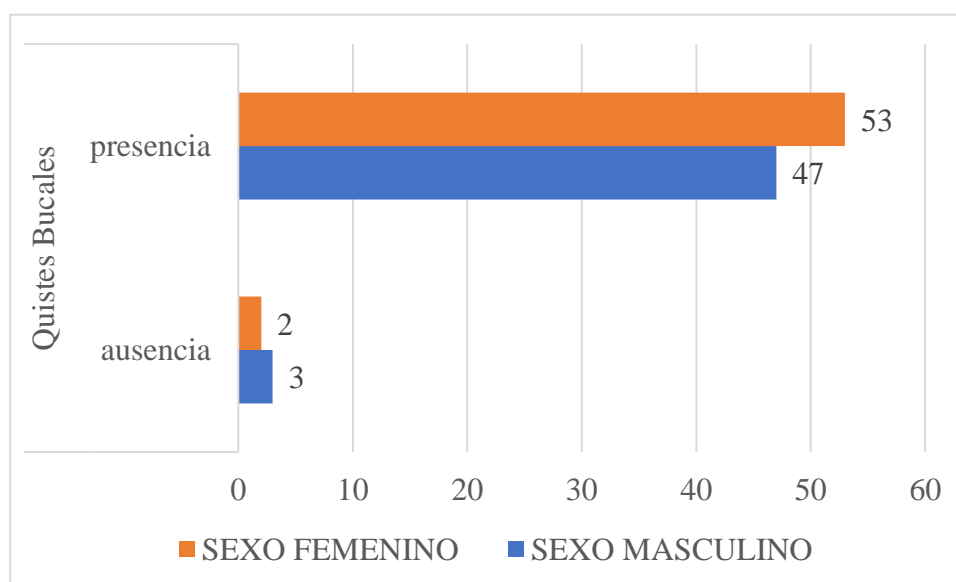
*Prevalencia de los quistes bucales en neonatos del Hospital Octavio Mongrut, según sexo.*

			Quistes Bucales		Total	*Sig.
			ausencia	presencia		
Sexo	Masculino	n	3	47	50	,570
		%	2,9%	44,8%	47,6%	
	Femenino	n	2	53	55	
		%	1,9%	50,5%	52,4%	
Total	n	5	100	105		
	%	4,8%	95,2%	100,0%		

\*X<sup>2</sup>

**Figura 1**

*Prevalencia de los quistes bucales en neonatos del Hospital Octavio Mongrut, según sexo.*



*Nota.* En la tabla 1 y gráfico 1 se observa que, la presencia de quistes bucales es más prevalente en sexo femenino (52,4%), pero no es significativo estadísticamente ( $p=0,570$ ).

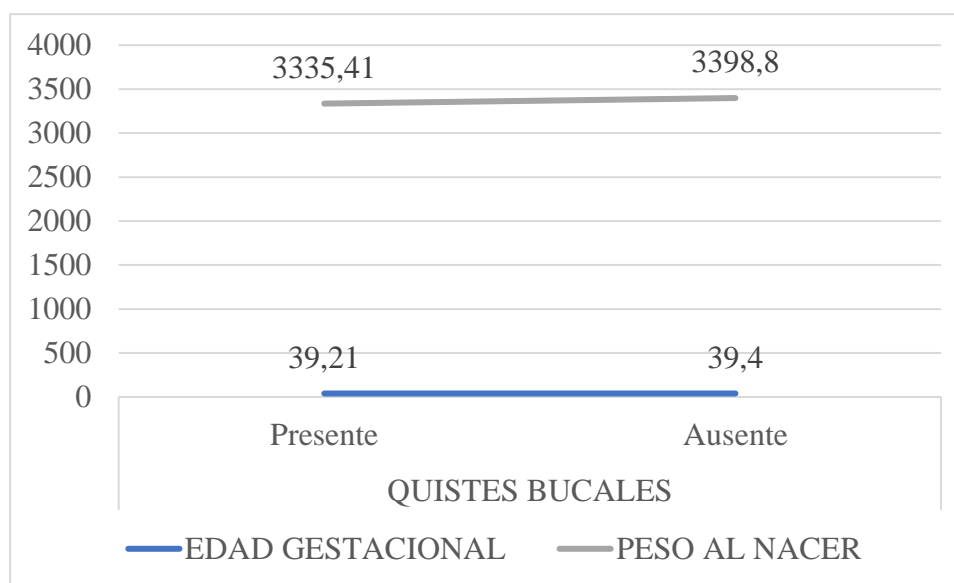
**Tabla 2**

*Prevalencia de los quistes bucales en neonatos del Hospital Octavio Mongrut según edad gestacional y peso al nacer.*

	Quistes Bucleas				*sig.
	Presente		Ausente		
	Promedio	DE	promedio	DE	
Edad Gestacional	39,21	,795	39,40	,548	,599
Peso al Nacer	3335,41	329,831	3398,80	317,876	,675

**Figura 2**

*Prevalencia de los quistes bucales en neonatos del Hospital Octavio Mongrut según edad gestacional y peso al nacer.*



*Nota.* En tabla 2 y gráfico 2, se observó presencia de quistes bucales en neonatos con edad gestacional de 39,21 semanas y, con peso al nacer de 3335,41 gramos. Pero, no fue significativo estadísticamente ( $p = \text{mayor a } 0,05$ ).

**Tabla 3**

*Prevalencia de los quistes bucales en neonatos del Hospital Octavio Mongrut según paridad.*

PARIDAD	Quistes Bucles				*sig
	Presente		Ausente		
	n	%	n	%	
Primigestas	35	33,3%	3	2,9%	,256
Multigestas	65	61,9%	2	1,9%	

*Nota.* Los quistes bucales fueron más prevalentes de madres multigestas (61,9%) pero, no fue estadísticamente representativo.

**Tabla 4**

*Prevalencia de los quistes bucales en neonatos del Hospital Octavio Mongrut según ubicación en boca.*

	Quistes Bucles									
	Derecha (+rafe palatino)					Izquierda (+paladar blando)				
	Presentación		Cantidad			Presentación		Cantidad		
	Aislado	Múltiple	2 a 4	5 a 7	> 8	Aislado	Múltiple	2 a 4	5 a 7	> 8
Cresta alveolar superior (Quiste de lámina dental)	15	1	1	0	0	20	0	0	0	0
Gíngiva vestibular superior (Nódulo de bohn)	64	20	17	5	0	53	16	13	3	1
Zona palatina <sup>+</sup> (Perlas de Epstein)	44	2	1	1	0	57	13	10	3	1
Cresta alveolar inferior (Quiste de lámina dental)	11	0	0	0	0	11	1	1	0	0
Gíngiva vestibular inferior	6	0	0	0	0	2	0	0	0	0

(Nódulo de bohn)										
Gíngiva lingual (Nódulo de bohn)	2	1	1	0	0	5	1	0	1	0
*Sig	0,000	0,000	0,000			0,000	0,000	0,000		

\*kruskall wallis

*Nota.* Se observa que los quistes bucales congénitos se presentan de forma aislada y múltiple con mayor frecuencia en la zona de la Gíngiva vestibular superior derecha e izquierda y en cantidades de 2 a 4 seguida del rafe palatino con una diferencia estadísticamente significativa ( $p=0,000$ ).

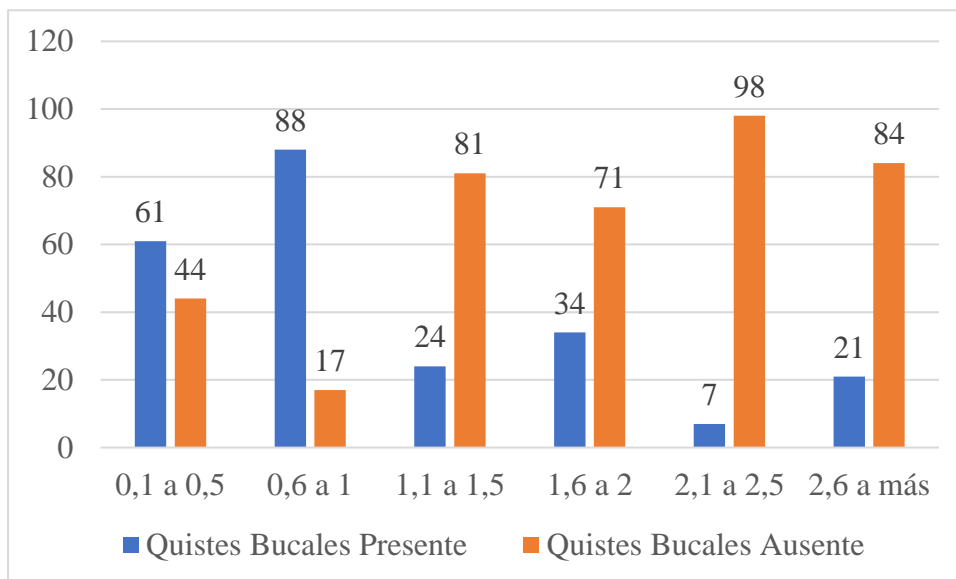
### Tabla 5

*Prevalencia de los quistes bucales en neonatos del Hospital Octavio Mongrut según diámetro.*

	Quistes Bucales		*sig
	Diámetro (mm)		
	Presente	Ausente	
0,1 a 0,5	61 (58,1%)	44 (41,9%)	,007
0,6 a 1	88 (83,8%)	17 (16,2%)	,000
1,1 a 1,5	24 (22,9%)	81 (77,1%)	,212
1,6 a 2	34 (32,4%)	71 (67,6%)	,113
2,1 a 2,5	7 (6,7%)	98 (93,3%)	,540
2,6 a más	21 (20,0%)	84 (80,0%)	,252

**Figura 5**

*Prevalencia de los quistes bucales en neonatos del Hospital Octavio Mongrut según diámetro.*



*Nota.* En la tabla 5 y gráfico 5, según diámetro de los quistes bucales es más prevalente en 0,6 a 1 mm (83,8%), seguido de 0,1 a 0,5 (58,1%) siendo significativo estadísticamente ( $p =$  menor a 0,05).

## V. Discusión de resultados

Los quistes bucales en recién nacidos son alteraciones que se asemejan a pequeñas perlas de color blanco amarillentas, estos quistes pueden considerarse remanentes de estructuras embrionarias epiteliales, las cuales generalmente desaparecen en el primer mes de vida, aunque algunos aumentan de volumen hasta el tercer mes. Dentro de estas alteraciones podemos encontrar a las perlas de Epstein, nódulos de Bohn y quistes de la lámina dental (Garzon, 2022). El presente estudio fue diseñado para determinar la prevalencia de quistes bucales en recién nacidos en el Hospital Octavio Mongrut en el año 2022.

La prevalencia de quistes bucales en 105 recién nacidos vivos en el Hospital Octavio Mongrut en el año 2022 fue del 95.2%, mientras que el 4.8% representa 5 neonatos que no presentaron quistes bucales. Este resultado es similar con el estudio realizado por Soto (2019) en el cual la mayoría de los pacientes neonatos presentaron quistes bucales con una prevalencia del 70.11%. Además, Pérez et al. (2018) demostraron una alta prevalencia de quistes orales en neonatos con un 91.2% de prevalencia. Sin embargo, en la investigación de Espinoza (2019), solo el 25% del total de su muestra presentaban quistes bucales en recién nacidos, esta diferencia se puede deber a la edad considerada de los recién nacidos. La presente investigación considero a neonatos con 1 día de vida mientras que la investigación de Espinoza considero de 0 a 6 meses, y como se sabe los quistes bucales pueden desaparecer hasta el tercer mes de vida.

La prevalencia según sexo de los quistes bucales en neonatos del Hospital Octavio Mongrut fue mayor en el sexo femenino con un 52.4%, mientras que el sexo masculino obtuvo un 47.6%. Perez et al. (2018) obtuvo similar prevalencia en ambos sexos, ligeramente mayor en sexo masculino con un 53.16% de prevalencia de quistes bucales. En el estudio de Espinoza (2019) determino que no hay diferencia significativa entre la prevalencia según sexo pues obtuvo que el 40.7% en ambos sexos presentaron Nódulos de Bohn, el 14.8% en sexo

masculino presentaron las Perlas de Epstein y el 3,7% en sexo femenino presentaron quistes en la lámina dental.

Según la edad gestacional se obtuvo que el promedio fue de 39. 21 semanas los cuales presentaron quistes bucales. Espinoza (2019) demostró que de los neonatos nacidos a término fueron el 88.9% de los cuales el 74,1% presentó Nódulos De Bohn, la Perla de Epstein un 11,1% y el Quiste de la Lámina dental evidenció un 3,7%. Por el contrario, Cruz et al. (2020) encontró una prevalencia de las Perlas de Epstein con un 39,9% que se asociaron con la prematuridad. Mientras que Pérez et al. (2018) relacionaron negativamente los partos prematuros con los nódulos de Bohn, además no se encontraron asociaciones con las perlas de Epstein y los quistes de la lámina gingival. Estas diferencias se pueden deber al momento de evaluar al neonatos, el presente estudio evaluó en las primeras 24 horas de nacimiento a diferencia de Pérez que lo realizó a los 12 días del nacimiento.

La prevalencia según peso al nacer de los neonatos del Hospital Octavio Mongrut fue de un promedio de 3333,45 gramos. Según Pérez et al. (2018) no encontraron asociaciones significativas entre quistes bucales y bajo peso al nacer (hipotrófico). Por otro lado, Centinkaia et al. (2011) registro que el 50% de neonatos de sexo femenino que presentaban quistes bucales tenían menos de 2500 gramos (hipotrófico) mientras que el 50% de neonatos de sexo masculino tenían mayor o igual a 2500 gramos (eutrófico), sin embargo, no encontraron relación significativa entre la prevalencia de quistes de inclusión oral y el peso de los neonatos.

La prevalencia según ubicación en boca de los quistes bucales en neonatos del Hospital Octavio Mongrut fue mayor en la zona de la Gíngiva vestibular superior derecha e izquierda y en cantidades de 2 a 4 seguida del rafe palatino con una diferencia estadísticamente significativa ( $p=0,000$ ). El estudio realizado por Soto (2019) demostró que los quistes bucales se encontraron en su mayoría en el tejido duro a comparación de las del tejido blando. Pérez (2018) encontró que los nódulos de Bohn se ubicaron con mayor frecuencia en el área bucal

anterior y en las áreas bucales posteriores del maxilar además los quistes de la lámina dental fueron más frecuentes en el maxilar y las perlas de Epstein estuvieron ubicados a lo largo de la línea media del paladar duro

La prevalencia según tamaño de los quistes bucales en neonatos del Hospital Octavio Mongrut fue mayor en 0,6 a 1 mm (83,8%), seguido de 0,1 a 0,5 (58,1%) siendo significativo estadísticamente ( $p =$  menor a 0,05). Mientras que Centinkaia (2011) encontró quistes de la mucosa bucal situados palatinamente y el diámetro de los quistes varió de 0,1 a 2,0 mm denominados micro queratoquistes y fueron de color blanco perla en todos los casos.



## VI. Conclusiones

- Los neonatos nacidos vivos tuvieron mayor prevalencia de quistes bucales congénitos en forma aislada y múltiple en zona de Gíngiva vestibular superior derecha e izquierda.
- Se observó mayor presencia de quistes bucales en sexo femenino, pero no representa significancia estadística.
- La presencia de quistes bucales se dio en neonatos con edad gestacional de 39,21 semanas y con peso al nacer de 3335,41 gramos. Pero, no fue significativo estadísticamente.
- Los quistes bucales fueron más prevalentes de madres multigestas, pero no fue estadísticamente representativo.
- Se observa que los quistes bucales congénitos se presentan de forma aislada y múltiple con mayor frecuencia en la zona de la Gíngiva vestibular superior derecha e izquierda y en cantidades de 2 a 4 seguida del rafe palatino con una diferencia estadísticamente significativa.
- Según diámetro de los quistes bucales es más prevalente en 0,6 a 1 mm, seguido de 0,1 a 0,5 siendo significativo estadísticamente.

## **VII. Recomendaciones**

- Se recomienda realizar estudios similares utilizando otros periodos de vida del recién nacido, así como incrementar el número de muestra.
- La comunicación interdisciplinaria entre neonatólogos y odontólogos debe ser esencial para la detección temprana de las alteraciones bucales. Se recomienda realizar un estudio en el cual incluya el examen general y estomatológico de todos los neonatos para diagnosticar las alteraciones bucales natales y neonatales.
- Se recomienda realizar más estudios sobre las causas de las alteraciones bucales en recién nacidos.

### VIII. Referencias

- Bustos, J. (2019). Alteraciones bucales congénitas y del desarrollo en bebés de 0 a 6 meses del Centro de Salud Medalla Milagrosa- San Juan de Lurigancho. [Tesis de pregrado, Universidad Nacional Mayor de San Marcos]. Repositorio de tesis digitales CYBERTESIS.  
<https://cybertesis.unmsm.edu.pe/handle/20.500.12672/10431?show=full>
- Çetinkaya, M., Öz, F., Orhan, A., Orhan, K., Karabulut, B., Can-Karabulut, D. y İlk, Ö. (2011). Prevalence of oral abnormalities in a Turkish newborn population. *International Dental Journal*, 61(2), 90-100. <https://doi.org/10.1111/j.1875-595x.2011.00020.x>
- Cruz, V., Bendo, C., Gomes, I., Paiva, M., Pordeus, I. y Martins, C. (2020). Prevalence of Oral Inclusion Cysts in a Brazilian Neonatal Popula. Ingenta Connect. *American Academy of Pediatric dentistry*, 87(2), 90-97.  
<https://www.ingentaconnect.com/content/aapd/jodc/2020/00000087/00000002/art0000>
- De Oliveira, A., Duarte, D. y Diniz, B. (2019). Oral Anomalies In Newborns: An Observational Cross-Sectional Study. *Journal of dentistry for children (Chicago, Ill)*, 86(2), 75–80.  
<https://pubmed.ncbi.nlm.nih.gov/31395111/>
- Diaz, L. y Mendez, M. (2022). *Palatal and Gingival Cysts Of the Newborn*. StatPearls Publishing. <https://pubmed.ncbi.nlm.nih.gov/29630229/>
- Fajardo, L. y Peña C. (2018). Frecuencia de quistes odontogénicos en pacientes de la Facultad de Odontología. *Universitas Odontológica*, 37(79).  
<https://doi.org/10.11144/Javeriana.uo37-79.fqop>

- Garzon, F. (2022). *Patologías Orales en recién nacidos que asisten a la consulta del recién nacido en el Hospital Infantil Universitario De San José*. [Tesis de posgrado, Universidad El Bosque]. Repositorio Institucional de la Universidad El Bosque. [https://repositorio.unbosque.edu.co/bitstream/handle/20.500.12495/8795/Garz%c3%b3n\\_Perdomo\\_Francy\\_Lorena\\_2022.pdf?sequence=1&isAllowed=y](https://repositorio.unbosque.edu.co/bitstream/handle/20.500.12495/8795/Garz%c3%b3n_Perdomo_Francy_Lorena_2022.pdf?sequence=1&isAllowed=y)
- Ikemura, K., Kakinoki, Y., Nishio, K. y Suenaga, Y. (1983). Cysts of the oral mucosa in newborns: a clinical observation. *Journal of UOEH*, 5(2), 163–168. <https://doi.org/10.7888/juoeh.5.1633>
- Kumar, A., Grewal, H. y Verma, M. (2008). Dental lamina cyst of newborn: A case report. *Journal of Indian Society of Pedodontics and Preventive Dentistry*, 26(4), 175. <https://doi.org/10.4103/0970-4388.44039>
- Legović, M. y Ostrić, L. (2013). The effects of feeding methods on the growth of the jaws in infants. *ASDC Journal of Dentistry for Children*, 58(3), 253. <https://pubmed.ncbi.nlm.nih.gov/2066479/>
- Licla, K. (2016). Conociendo la cavidad oral del recién nacido. *Revista Científica Odontológica*, 4(1), 486–494. <https://doi.org/10.21142/2523-2754-0401-2016-486-494>
- Moda, A. (2011). Gingival Cyst of Newborn. *Int J Clin Pediatr Dent*, 4 (1), 83–84 <https://www.ncbi.nlm.nih.gov/pmc/articles/PMC4999644/>
- Niranjan, M., Srivastava, N., Rana, V. y Chandna, P. (2020). Assessment of Intraoral Findings of Neonates, Born in and around Meerut City. *International journal of clinical pediatric dentistry*, 13(1), 48–52. <https://doi.org/10.5005/jp-journals-10005-1584>
- Ordaz, A., Garza, N., Silva, J., Reyes, A., Ortiz, E., Cepeda, S. y Solis-Soto, J. (2021). Inclusion cysts, natal and neonatal teeth, congenital epulis and hemangioma: An

- update. *International Journal of Applied Dental Sciences*, 7(2), 318–322.  
<https://doi.org/10.22271/oral.2021.v7.i2e.1227>
- Perez-Aguirre, B., Soto-Barreras, U., Loyola-Rodriguez, J., Reyes-Macias, J., Santos-Diaz, M., Loyola-Leyva, A. y Garcia-Cortes, O. (2018). Oral findings and its association with prenatal and perinatal factors in newborns. *Korean journal of pediatrics*, 61(9), 279–284. <https://doi.org/10.3345/kjp.2017.06177>
- Shear, M. y Speight, P. (2007). Gingival cyst and midpalatal cyst of infants. In: Cyst of the oral and maxillofacial regions. *Blackwell Munksgaard Publishing*. 4(1), 3-5  
[https://www.academia.edu/39842475/Cysts\\_of\\_the\\_Oral\\_and\\_Maxillofacial\\_Regions\\_4th\\_Edition](https://www.academia.edu/39842475/Cysts_of_the_Oral_and_Maxillofacial_Regions_4th_Edition)
- Silva, E. (1991). Evaluación de la edad gestacional en el recién nacido. En: Meneghello, ed. *Pediatría*. 4 ed. Santiago de Chile: *Publicaciones Técnicas Mediterráneo*, 1991; vol. 1, 318-21. <https://blog.utp.edu.co/maternoinfantil/files/2012/04/examen-clinico-del-rn.pdf>
- Soto, M. (2019). Prevalencia de patologías bucales en bebés atendidos en el programa de seguimiento del niño de alto riesgo del INMP durante el período enero 2016 – diciembre 2017. [Tesis de pregrado, Universidad Peruana de Ciencias Aplicadas].  
Repositorio Académico UPC.  
<https://repositorioacademico.upc.edu.pe/handle/10757/625855>
- Sukumaran, A., Majumdar, B., Jafer, M. y Maralingannavar, M. (2016). Oral Lesions in Neonates. *International Journal of Clinical Pediatric Dentistry*, 9(2), 131–138.  
<https://doi.org/10.5005/jp-journals-10005-13499>
- Van Der Haven, I., Mulder, J., Van Der Wal, K., Hage, J., De Lange-De Klerk, E. y Haumann, T. (1997). The Jaw Index: New Guide Defining Micrognathia in Newborns. *The Cleft*

*Palate-Craniofacial Journal*, 34(3), 240–241. <https://doi.org/10.1597/1545-1569-1997-034-0240-tjngd-2.3.co-2>

Ventiades, J. y Tattum, K. (2006). Patología oral del recién nacido. *Revista de la Sociedad Boliviana de Pediatría*, 45(2), 112-115.  
[http://www.scielo.org.bo/scielo.php?script=sci\\_arttext&pid=S1024-06752006000200009&lng=es&tlng=e](http://www.scielo.org.bo/scielo.php?script=sci_arttext&pid=S1024-06752006000200009&lng=es&tlng=e)

## IX. Anexos

### Anexo A. Ficha de Recolección de Datos

#### Datos de la madre

Numero de historia clínica:.....

Nombres y apellidos: .....

Edad:.....

Numero de parto: .....

#### Datos del neonato

Edad gestacional: .....

Peso al nacer: .....

Perímetro cefálico: .....

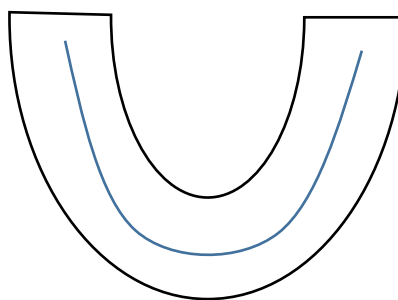
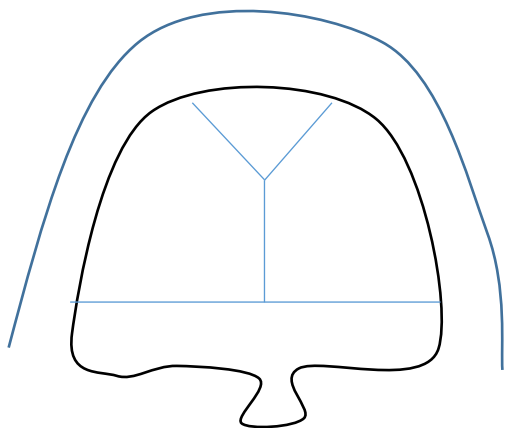
Talla: .....

Sexo: .....

Edad en días: .....

#### Quistes bucales

Según tamaño en mm: \_\_\_\_\_



**Anexo B. Tabla de matriz de consistencia interna**

Título	<b>“QUISTES BUCALES CONGÉNITOS EN RECIÉN NACIDOS A TÉRMINO EN HOSPITAL OCTAVIO MONGRUT, 2022”</b>
Formulación del problema general	¿Cuál es la prevalencia de los quistes bucales en neonatos nacidos a término en el Hospital Octavio Mongrut?
Objetivo general	– Determinar la prevalencia de los quistes bucales en neonatos nacidos a término en el Hospital Octavio Mongrut.
Objetivo específico 1	– Determinar la prevalencia de los quistes bucales en neonatos del Hospital Octavio Mongrut según sexo.
Objetivo específico 2	– Determinar la prevalencia de los quistes bucales en neonatos del Hospital Octavio Mongrut según edad gestacional.
Objetivo específico 3	– Determinar la prevalencia de los quistes bucales en neonatos del Hospital Octavio Mongrut según peso al nacer.
Objetivo específico 4	– Determinar la prevalencia de los quistes bucales en neonatos del Hospital Octavio Mongrut según ubicación en boca.
Objetivo específico 5	– Determinar la prevalencia de los quistes bucales en neonatos del Hospital Octavio Mongrut según tamaño



Unidad de análisis	Neonatos
Variable dependiente	Quistes bucales
Covariables	Sexo, masculino/femenino
	Edad gestacional
	Peso al nacer
Diseño	Estudio de prevalencia
Metodología	Pedido de permiso
	Evaluación clínica a los neonatos
	Recopilación de datos
Análisis estadístico	laptop Toshiba procesador Pentium ® cpu B940@ 2.0GHz (2CPUs)
	El paquete estadístico Excel y SPSS V20.0
	medias y desviación estándar o mediana e intervalo intercuartil
	prueba de Chi cuadrado
	U- Mann Whitney
	significancia del 0,05
	nivel de confianza del 95%