

Universidad Nacional  
**Federico Villarreal**

Vicerrectorado de  
**INVESTIGACIÓN**

## **FACULTAD DE TECNOLOGIA MÉDICA**

**“SIGNOS RADIOLÓGICOS DEL ADENOCARCINOMA PULMONAR MEDIANTE  
TOMOGRAFIA COMPUTADA LIMA 2015”**

**TESIS PARA OPTAR EL TITULO PROFESIONAL DE LICENCIADO EN  
TECNOLOGÍA MÉDICA EN LA ESPECIALIDAD DE RADIOLOGÍA**

### **AUTOR**

ALLCCA LUNA VICTORIA, JERUSALÉN MARYLÍN

### **ASESORA**

SEMINARIO ATOCHE, EFIGENIA

### **JURADOS**

EVANGELISTA CARRANZA, JAVIER ARTIDORO

CAVERO CERCEDO, ADALID MARIO

LAURA ACUÑA, JERÓNIMO

LIMA - PERÚ

**2019**

**DEDICATORIA:**

Esta tesis está dedicada a mis padres y a mi abuelo Eduardo Luna Victoria que son las personas que siempre me han empujado a dar lo mejor de mí y a lograr mis objetivos con perseverancia y humildad.

## **AGRADECIMIENTO**

A Dios, que me ha permitido llegar a concluir mis estudios; a mi universidad, por haberme formado y convertido en una profesional; a mis profesores, que han sido parte de este proceso de formación académica; a mis padres, que siempre me han apoyado en cada decisión, en cada meta que me he propuesto. Finalmente doy gracias a todas las personas que me apoyaron en el desarrollo de este trabajo: amigos, tío y familiares que me alentaron siempre a dar lo mejor de mí.

## INDICE

<b>RESUMEN</b>	4
<b>ABSTRACT</b>	5
<b>INTRODUCCIÓN</b>	7
<b>CAPÍTULO I: PLANTEAMIENTO DEL PROBLEMA</b>	9
<b>1.1 Antecedentes</b>	9
<b>1.2 Planteamiento del problema</b>	12
<b>1.3 Objetivos</b>	14
<b>1.4 Justificación</b>	15
<b>1.5 Alcances y limitaciones</b>	16
<b>2.1 Bases teóricas especializadas sobre el tema</b>	18
<b>2.2 Marco conceptual:</b>	40
<b>2.3 Hipótesis</b>	41
<b>2.4 Definición de variable</b>	41
<b>CAPÍTULO III: MÉTODO</b>	42
<b>3.1 Tipo</b>	42
<b>3.2 Diseño de la investigación</b>	42
<b>3.3 Variable:</b>	42
<b>3.4 Población</b>	42
<b>3.5 Muestra</b>	42
<b>3.6 Técnicas de investigación</b>	43
<b>3.7 Instrumentos de recolección de datos</b>	44
<b>3.8 Procesamiento de datos y análisis de datos:</b>	44
<b>CAPITULO IV: RESULTADOS</b>	45
<b>CAPITULO V: DISCUSIÓN</b>	53
<b>CAPITULO VI: CONCLUSIONES</b>	56
<b>CAPITULO VII: RECOMENDACIONES</b>	57
<b>CAPITULO VIII: REFERENCIAS BIBLIOGRÁFICAS</b>	58
<b>ANEXOS</b>	62

## RESUMEN

**OBJETIVO:** Determinar los signos radiológicos más frecuentes del adenocarcinoma pulmonar obtenidos mediante tomografía computada del Instituto Nacional de Enfermedades Neoplásicas entre los años Lima 2014-2015.

**METODOLOGÍA:** Estudio de enfoque cuantitativo, de tipo observacional, descriptivo, retrospectivo de corte transversal con diseño descriptivo simple. El tamaño de la muestra fue 162 pacientes que en su informe tomográfico fueron diagnosticados con adenocarcinoma pulmonar que acudieron al servicio de Tomografía en el Instituto Nacional de Enfermedades Neoplásicas (INEN) en el periodo Lima 2014-2015.

**RESULTADOS:** El lugar de procedencia de los pacientes con diagnóstico de adenocarcinoma pulmonar en su mayoría fueron de Lima (64.2%). La edad correspondió a la categoría de 51 a 60 años (31.5%) y el sexo predominante fue el femenino con el 56.8%. Respecto a las características imagenológicas del adenocarcinoma pulmonar, el mayor porcentaje se localizó en el lóbulo superior izquierdo (58%), siendo la ubicación céntrica en mayor porcentaje (72.2%), la mayor parte de las lesiones fueron múltiples (59.3%), el tamaño de la lesión prioritariamente estuvo entre 3.1 a 5 cm. (31.5%). La forma de la lesión fue predominantemente nodular con 51.2%. Las características imagenológicas del adenocarcinoma según grupo etáreo donde: la localización primaria se encontró en el lóbulo superior izquierdo en un 47.3% entre 40-50 años, asimismo se identificó que hubieron lesiones unilaterales (78.9%) y múltiples (73.7%) entre las edades de 40 a 50 años. El tamaño de la lesión de 3.1 a 5 cm fue mayor entre pacientes que tuvieron entre 51 a 60 años correspondiendo a 37.3% (19 pacientes). La forma espiculada se presentó mayormente en pacientes con edades de 40 a 50 años (47.37%). El lóbulo superior izquierdo se encontró principalmente en pacientes de sexo masculino 22.9% (16 pacientes), el número de lesiones fue múltiple (64.3%) para pacientes de sexo masculino.

**CONCLUSIONES:** Las características imagenológicas del adenocarcinoma pulmonar en los registros tomográficos de pacientes del Instituto Nacional de Enfermedades Neoplásicas Lima 2014-2015 tuvieron una localización en el lóbulo izquierdo, con un número de lesiones múltiples, siendo la forma más predominante de la lesión nodular.

**PALABRAS CLAVE:** Características imagenológicas, adenocarcinoma pulmonar, tomografía computada.

## ABSTRACT

**OBJECTIVE:** To determine the most frequent radiological signs of pulmonary adenocarcinoma obtained by computed tomography of the National Institute of Neoplastic Diseases between the years Lima 2014-2015.

**METHODOLOGY:** Study of quantitative approach, of observational type, descriptive, retrospective of cross section with simple descriptive design. The sample size was 162 patients who in their tomographic report were diagnosed with pulmonary adenocarcinoma who attended the Tomography service at the National Institute of Neoplastic Diseases (INEN) in the period Lima 2014-2015

**RESULTS:** The place of origin of patients diagnosed with pulmonary adenocarcinoma were mostly from Lima (64.2%). The age corresponded to the category of 51 to 60 years (31.5%) and the predominant sex was the female with 56.8%. Regarding the imaging characteristics of pulmonary adenocarcinoma, the highest percentage was located in the left upper lobe (58%), with the central location being the highest percentage (72.2%), most of the lesions were multiple (59.3%), size of the lesion was mainly between 3.1 to 5 cm. (31.5%). The shape of the lesion was predominantly nodular with 51.2%. The imaging characteristics of adenocarcinoma according to age group where: the primary location was found in the left upper lobe in 47.3% between 40-50 years, it was also identified that there were unilateral lesions (78.9%) and multiple lesions (73.7%) between the ages from 40 to 50 years old. The size of the lesion from 3.1 to 5 cm was higher among patients who were between 51 and 60 years old, corresponding to 37.3% (19 patients). The spiculated form occurred mostly in patients aged 40 to 50 years (47.37%). The left upper lobe was found mainly in male patients 22.9% (16 patients), the number of lesions was multiple (64.3%) for male patients.

**CONCLUSIONS:** The imaging characteristics of pulmonary adenocarcinoma in the tomographic records of patients of the National Institute of Neoplastic Diseases Lima 2014-2015 had a location in the left lobe, with a number of multiple lesions, being the most predominant form of the nodular lesion.

**KEY WORDS:** Imaging features, pulmonary adenocarcinoma, computed tomography.

## INTRODUCCIÓN

La tomografía computada es una técnica de diagnóstico por imagen que contribuye a la identificación de patologías para su interpretación y manejo correspondiente, pues se ha observado que cuenta con una gran precisión diagnóstica.

La realidad mundial frente al tema del cáncer no es ajena a la que se vive en nuestro país, ya que la incidencia de cáncer reportada se refleja la gran magnitud del problema de salud al cual nos enfrentamos; existen diversas neoplasias que afectan a nuestra población unas en mayor grado que otras; sin embargo, hoy hemos decidido centrar nuestra atención en la afección pulmonar de tipo neoplásica y siendo aún más específicos, es hablar del adenocarcinoma de pulmón.

El adenocarcinoma pulmonar es la forma histológica más frecuente del cáncer pulmonar, el cual abarca un grupo de neoplasias con una morfología muy heterogénea, siendo estas: lesiones preinvasivas, adenocarcinoma mínimamente invasivo, adenocarcinoma invasivo y variantes de adenocarcinoma invasivo.

La literatura cita múltiples posibles causas para el desencadenamiento y desarrollo de las neoplasias oncológicas, además de brindar una clasificación y asociar todo ello al pronóstico de vida de los pacientes que las padecen por lo que, en este punto, tener en cuenta que un diagnóstico temprano podría hacer la diferencia en el porcentaje de supervivencia. Esta patología suele afectar más al grupo etario que oscila entre los 40 y 80 años de vida. Todo esto representa no solo un problema de salud a causa de la alta tasa de mortalidad que ocasiona la corta esperanza de vida que ofrece a los pacientes, sino que también se ha convertido en un problema

económico y social, debido a las graves secuelas físicas y psicológicas que deja en los pacientes que logran sobrevivir y los costos que conllevan los tratamientos.

El Instituto Nacional de Enfermedades Neoplásicas es una institución que toma en cuenta a varias neoplasias, entre ellas el adenocarcinoma de pulmón, una de las más características que afecta a la población y presenta ciertas peculiaridades en la tomografía computada.

Por ello, se plantea conocer cuáles son los signos radiológicos más frecuentes del adenocarcinoma pulmonar evaluados por tomografía computada de registros del Instituto Nacional de Enfermedades Neoplásicas entre los años 2014-2015.



## **CAPÍTULO I: PLANTEAMIENTO DEL PROBLEMA**

### **1.1 Antecedentes**

Saldías F, Díaz J, Rain C, Illantes P, Díaz R, Díaz O (2016) realizaron un estudio titulado “Detección precoz de cáncer pulmonar con tomografía computarizada de tórax en pacientes con enfermedad pulmonar obstructiva crónica tabáquica” con el objetivo de examinar el rendimiento diagnóstico de la tomografía computarizada de tórax en la pesquisa de cáncer de pulmón en una cohorte de pacientes portadores de enfermedad pulmonar obstructiva crónica tabáquica. Estudio prospectivo, la muestra estuvo conformada por 161 pacientes fumadores o ex-fumadores portadores de EPOC tabáquica de magnitud leve a muy severa. Entre los resultados se encontró que dos tercios de los pacientes presentaban nódulos pulmonares inespecíficos en la tomografía computarizada inicial (100 pacientes, 62%), la mayoría tenía menos de tres nódulos (74%) y eran menores de 5 mm de diámetro (57%). En la tomografía inicial, 92% de los pacientes con nódulos pulmonares correspondieron a lesiones no neoplásicas en el seguimiento a cinco años, detectándose alteraciones significativas en ocho pacientes con cáncer pulmonar.

Calzadilla M. (2015) realizó un estudio titulado “Caracterización tomográfica del cáncer de pulmón con tomografía axial computarizada secuencial” con el objetivo de describir el cáncer de pulmón según patrones tomográficos en pacientes del Hospital Benéfico Jurídico durante el año 2011. Estudio observacional, descriptivo y transversal durante el año 2011. Se trabajó con todo el universo (125 pacientes), por lo que no se utilizaron técnicas de muestreo. El análisis estadístico empleado fue el descriptivo. Entre los resultados se encontró que 38 pacientes presentaron una dimensión tumoral  $\geq 7$ cm. La

localización nodular tumoral más frecuente fueron los nódulos ipsolaterales para un 30.9% y en cuanto a la localización de los linfonodos, estos predominaron en la zona subcarinal (31) e hilar (35). La invasión local avanzada fue el hallazgo imagenológico que predominó con un 46%, también hubo una extensión directa – invasión de un 25%. Se llegó a la conclusión que la invasión local avanzada a grandes vasos y carina, fue el hallazgo imagenológico más representado.

Rodríguez A, Martín R, Hernández K (2011) realizaron una investigación titulada “Concordancia clínica, tomográfica y anátomo-patológica en el cáncer de pulmón” con el objetivo de mostrar la relación clínica, tomográfica y anátomo-patológica, fue un estudio observacional, descriptivo y transversal de los 55 pacientes ingresados en el Servicio de Medicina Interna del Hospital Oncológico Universitario "Conrado Benítez García" de Santiago de Cuba con el diagnóstico clínico de cáncer de pulmón, desde diciembre de 2008 hasta noviembre de 2009, para caracterizarles según variables de interés para la investigación. Entre los principales resultados sobresalió la primacía del sexo masculino, el grupo etario de 60 a 69 años, el hábito de fumar y la bronquitis crónica como antecedentes patológicos personales, la bronconeumonía aguda como forma clínica, la imagen periférica infiltrativa pulmonar como forma tomográfica y el adenocarcinoma en etapas IIIa y IIIb como confirmación hística, entre otros. Hubo una excelente concordancia entre los hallazgos clínicos, imagenológicos y anátomo-patológicos.

Canals L, Barros R, Barros N, Triviño M, Berrios S, Bannura Y (2009) realizaron una investigación titulada “Hallazgos de imagen en tomografía computada de voluntarios

fumadores de larga data” con el objetivo de detectar los nódulos pulmonares y descripción de lesiones, tanto pulmonares como extra-pulmonares en la población de riesgo, fumadores de larga data. Fue un estudio prospectivo, la muestra estuvo constituida por 238 voluntarios entre 38 y 73 años, 103 hombres y 135 mujeres, fumadores de más de 15 cigarrillos diarios por 10 años o más, sin antecedentes mórbidos conocidos. Los resultados encontrados contrastan con la baja sensibilidad de la radiología simple para la detección de nódulos: entre 0,2% y 7% en estudios con voluntarios sanos. La prevalencia de malignidad en nódulos pulmonares variaría según el tamaño: 33 a 60% en nódulos de 11 a 20 mm y de 64 a 82% en nódulos de mayor tamaño.

Lawrence R., Camacho R., João M., Canarias D., Gaspar A., Cyrne C. (2006) realizaron un estudio titulado “Biopsia percutánea transtorácica guiada por tomografía en la evaluación de lesiones pulmonares indeterminados” con el objetivo de evaluar las biopsias pulmonares transtoracicas realizadas entre el 1 de enero de 2002 y el 31 de diciembre de 2004 en la Oficina de Radiología del Hospital Garcia de Orta y analizar los parámetros clínicos y radiológicos cuya prevalencia se diferenció significativamente entre los nódulos los pulmones benignos y malignos. La muestra estuvo conformada por 89 biopsias de aspiración con aguja fina (BA) y 13 biopsias de núcleo (BC) 92 pacientes (67 hombres, edad media 64,4 años). En los resultados se encontró que ochenta y dos lesiones (89%) correspondían a lesiones nodulares. Se produjeron complicaciones menores en 11 BA y un caso de neumático-motórax con necesidad de drenaje. En el 72% de los casos, se establecieron setenta y dos BA para el diagnóstico citológico, positivo para las células neoplásicas. En todas las BC la muestra fue adecuada y concluyente. Se

concluyó que la BPTT guiada por TC es una técnica segura y eficaz en la evaluación de lesiones pulmonares indeterminadas.

## **1.2 Planteamiento del problema**

El cáncer de pulmón es una de las principales causas de muerte en el mundo, representando un problema de salud pública en diferentes países. En el año 2015 se reportaron 8,8 millones de defunciones por cáncer, de los cuales 1,69 millones fueron por cáncer de pulmón (Organización Mundial de la Salud, 2018, párr. 10).

En América Latina, se presentan diferentes tasas de incidencia por país, que evidencian el porcentaje de frecuencia de cáncer de pulmón, donde se observa que los varones presentan un mayor número de casos a comparación de las mujeres. En México, por ejemplo, la tasa de mortalidad por cáncer de pulmón fue del 13% en varones y del 7% en mujeres (Organización Panamericana de la Salud, 2014, p. 39). En Ecuador la tasa de mortalidad por cáncer de pulmón fue del 9% en varones y del 6% en mujeres. (Organización Panamericana de la Salud, 2014, p. 79)

En nuestro país las tasas de mortalidad por cáncer de pulmón son altas, registrándose un incremento del 9.4% al 10.6% (del año 2000 al 2011), siendo algunas de las causas más frecuentes la combustión de leña, carbón y bosta y la exposición a asbesto (Ministerio de Salud, 2013, p.67).

En Lima metropolitana, se registró una tasa del 5,1% de casos de cáncer por pulmón, mostrándose una mayor tendencia en los varones (13,34 por cada 100000 habitantes) que en las mujeres (9,62 por cada 100000 habitantes).

Uno de los tipos de cáncer de pulmón, que se da de manera frecuente en nuestro país y en otras naciones, es el adenocarcinoma pulmonar, siendo su subclasificación histológica, muy importante, ya que se suele encontrar una histología heterogénea al momento de evaluar esta neoplasia. (Instituto Nacional del cáncer, s.f.).

El diagnóstico de esta patología suele darse una vez que se han hecho manifiesto los síntomas típicos de esta enfermedad neoplásica maligna. Frente a toda esta situación, la tomografía ofrece una opción en el apoyo al diagnóstico del cáncer de pulmón, al evidenciar de forma clara y precisa las características patognomónicas de tipo imagenológicas de la misma, además de no ser invasiva.

El Instituto Nacional de Enfermedades Neoplásicas es una institución que se encarga de velar por la promoción, prevención, diagnóstico y tratamiento del cáncer, con la finalidad de reducir el impacto de esta enfermedad en nuestro país. En dicha institución se ha observado que los casos de cáncer de pulmón han ido aumentando cada vez más; tanto es así que en el año 2000 hubieron 332 casos nuevos y en el año 2016 hubo 458 casos, en donde están incluidos los casos por adenocarcinoma pulmonar (Instituto Nacional de Enfermedades Neoplásicas, 2018, p. 1)

También se observó que esta patología afecta más al grupo etario que oscila entre los 40 y 80 años de vida; quiénes se encuentran inmersos no solo un problema de salud a causa de la alta tasa de mortalidad y la corta esperanza de vida que ocasiona esta enfermedad, sino que también se ha convertido en un problema económico y social, debido a las graves secuelas físicas y psicológicas que deja en los pacientes con adenocarcinoma pulmonar y los costos que conllevan los tratamientos. Por ello, se ve la necesidad de indagar por los métodos de diagnóstico, en especial los exámenes

imagenológicos, que faciliten la detección oportuna de esta neoplasia. Es así que se planteó el siguiente trabajo de investigación, el cual se titula “Signos radiológicos del adenocarcinoma pulmonar mediante tomografía computada, Lima, 2015”

### **Formulación de la pregunta general**

¿Cuáles son los signos radiológicos más frecuentes del adenocarcinoma pulmonar obtenidos por tomografía computada en el Instituto Nacional de Enfermedades Neoplásicas entre los años Lima 2014-2015?

### **Formulación de las preguntas específicas**

¿Cuál es la edad más frecuente en que se presenta el adenocarcinoma pulmonar en los pacientes del Instituto Nacional de Enfermedades Neoplásicas Lima 2014-2015?

¿Cuál es el sexo más frecuente en el que predomina más esta patología, en los pacientes del Instituto Nacional de Enfermedades Neoplásicas Lima 2014-2015?

## **1.3 Objetivos**

### **Objetivo general**

Determinar los signos radiológicos más frecuentes del adenocarcinoma pulmonar obtenidos mediante tomografía computada del Instituto Nacional de Enfermedades Neoplásicas entre los años Lima 2014-2015.

## **Objetivos específicos**

Conocer las características imagenológicas del adenocarcinoma pulmonar en los registros tomográficos de pacientes del Instituto Nacional de Enfermedades Neoplásicas Lima 2014-2015

Mencionar la procedencia de los pacientes diagnosticados con adenocarcinoma pulmonar del Instituto Nacional de Enfermedades Neoplásicas Lima 2014-2015

Determinar la edad más frecuente en la que se presenta el adenocarcinoma pulmonar en los pacientes del Instituto Nacional de Enfermedades Neoplásicas Lima 2014-2015

Informar en que sexo predomina más esta patología en los pacientes del Instituto Nacional de Enfermedades Neoplásicas Lima 2014-2015

## **1.4 Justificación**

La realidad mundial frente al tema del cáncer no es ajena a la que se vive en nuestro país, ya que la incidencia de cáncer reportada en refleja la gran magnitud del problema de salud al cual nos enfrentamos. Existen diversas neoplasias que afectan a nuestra población unas en mayor grado que otras; sin embargo, una de las neoplasias que evidencia un aumento progresivo en nuestro país y que es una de las causas de muerte más importante en el mundo es el cáncer de pulmón, siendo una de ellas el adenocarcinoma pulmonar. Por ello, se realizó el presente trabajo de investigación con la finalidad de tener mayores conocimientos científicos acerca de los signos radiológicos que se pueden evidenciar con el uso de la tomografía computada y de esta forma poder detectar de manera oportuna esta enfermedad para su posterior tratamiento. Asimismo,

este estudio fue útil tanto para los profesionales de tecnología médica que laboran en el servicio de radiología del Instituto Nacional de Enfermedades Neoplásicas como de otras instituciones, quienes además pudieron tomar la información brindada para su práctica diaria. De esta manera también se beneficiaron los usuarios con adenocarcinoma pulmonar atendidos en la institución de salud en mención, quienes pudieron ser examinados con un método más eficaz para la detección de esta neoplasia.

También este estudio pudo ofrecer un instrumento que podrá ser usado para otras investigaciones y cuyos resultados podrán ser comparados con otros estudios que aborden temas similares.

### **1.5 Alcances y limitaciones**

Por ser el estudio retrospectivo y de corte transversal, se obviaron datos referidos al estilo de vida del paciente, enfermedades no relacionadas y datos previos no decisivos en el diagnóstico médico de adenocarcinoma de pulmón y que no se consignan en el informe tomográfico.

Además, el INSTITUTO NACIONAL DE ENFERMEDADES NEOPLÁSICAS, por ser una institución de alto nivel de complejidad, los permisos para la recolección de datos fueron restringidos, esto hasta que el comité de ética autorizó el permiso luego de presentar una solicitud a la institución para la evaluación del proyecto de forma completa.

El estudio es viable, ya que el financiamiento fue realizado por el propio investigador y fue él mismo quien realizó la recolección de los datos, siendo la parte fundamental del



recurso humano. Los informes radiológicos de las lesiones y los resultados de biopsia fueron tomados de las historias clínicas

## CAPITULO II: MARCO TEÓRICO

### 2.1 Bases teóricas especializadas sobre el tema

#### ANATOMÍA DEL PULMÓN:

El tórax alberga dos pulmones, uno en el lado derecho y otro en el izquierdo. Generalmente es blando y está protegido por la caja torácica, formada por las costillas. La función de estos órganos es brindar oxígeno al organismo para el suministro de energía y eliminar el dióxido de carbono (European Lung Foundation, s.f.).

Los pulmones están separados el uno del otro por el mediastino, una región que contiene al corazón con los grandes vasos sanguíneos, la tráquea, el esófago y los ganglios linfáticos. Cada uno de los pulmones se divide en lóbulos: dos el pulmón izquierdo y tres el derecho; a su vez, cada lóbulo se fracciona en varios segmentos (Eguino, Fernández, García & García, 2005, p. 7).

El tronco principal es la tráquea, que une la nariz y la boca con los dos pulmones. Asimismo, la tráquea se divide en dos bronquios principales: derecho e izquierdo, a través de los cuales el aire llega a los pulmones. De cada uno de ellos nacen los bronquios lobares, dos para el pulmón izquierdo y tres para el derecho. Estos nuevamente se dividen en bronquios segmentarios, y en otros de menor calibre, bronquiolos y en último lugar los alvéolos, estructura pulmonar con capacidad para intercambiar oxígeno y anhídrido carbónico, los cuales son de forma esférica (Eguino et al., 2005, p. 8).

Por fuera de los pulmones hay una membrana fibrosa muy fina, que separa el pulmón de la pared torácica, llamada pleura, la cual presenta dos capas, una rodeando al pulmón (pleura visceral) y otra adherida a la pared del tórax (pleura parietal) (Eguino et al., 2005,

pp. 8-9).

## **TIPOS DE POSTGRADO:**

### **CÁNCER DE PULMÓN:**

El cáncer de pulmón representa la neoplasia más habitual y con mayor frecuencia de muertes en ambos sexos en países desarrollados, cuyo pronóstico generalmente es perjudicial con una supervivencia alrededor de los 5 años en el 15% (Organización Mundial de la Salud, 2004, citado en Grupo de Trabajo Oncológico de Centros Hospitalarios del Sur de Madrid, 2007, p. 7).

El Grupo Español de Pacientes con Cáncer (2014) mediante su trabajo sostuvo que entre los principales tipos de cáncer de pulmón destacan:

Cáncer de pulmón de células pequeñas (carcinoma microcítico de pulmón): Constituye alrededor del 20% de los tumores pulmonares que se diagnostican y está asociado con el consumo de tabaco. Se caracteriza por ser agresivo, se disemina apresuradamente a otras regiones del cuerpo y tiene una mejor respuesta a la quimioterapia.

Cáncer de pulmón de células no pequeñas (carcinoma pulmonar no microcítico): Se sitúa en un 80% de los tumores pulmonares diagnosticados. Se subdivide a su vez en tres tipos:

Carcinoma escamoso o epidermoide: Representa el 40% de los cánceres de pulmón, siendo el tipo más común. Son de localización central y su crecimiento es relativamente lento provocando necrosis (muerte irreversible de los tejidos que afecta) y cavitación (formación patológica de cavidades en los tejidos u órganos).

Adenocarcinoma: Es un carcinoma no escamoso que representa el 30% de los casos de cáncer de pulmón diagnosticados y es el más frecuente en mujeres; es un tumor de tipo periférico y puede afectar a la pleura y a la pared torácica.

Carcinoma de células grandes: Es un carcinoma no escamoso que simboliza el 10% restante de los tumores pulmonares, con diferentes peculiaridades.  
(pp. 8-9)

El adenocarcinoma es el tipo histológico más habitual del cáncer pulmonar, este involucra a un grupo de neoplasias con una morfología muy heterogénea, en las que el receptor del factor de crecimiento epidérmico parece efectuar un papel relevante, pues está presente en un gran porcentaje de estas (Amorín, 2013, p. 87). A continuación en la siguiente tabla se observa la clasificación de este tipo de cáncer.

Tabla 1

*Clasificación del adenocarcinoma de pulmón*

<b>Lesiones preinvasivas</b>
Hiperplasia adenomatosa atípica.
Adenocarcinoma <i>in situ</i> (antes CBA, $\leq$ 3 cm).
No mucinoso.
Mucinoso.
Mixto mucinoso/no mucinoso.
<b>Adenocarcinoma mínimamente invasivo</b>
No mucinoso.
Mucinoso.
Mixto mucinoso/no mucinoso.
<b>Adenocarcinoma invasivo</b>
Predominantemente lepidíco (antes CBA no mucinosos, con invasión > 5 mm).
Predominantemente acinar.
Predominantemente papilar.
Predominantemente micropapilar.
Predominantemente sólido con producción de mucina.
<b>Variantes de adenocarcinoma invasivo</b>
Adenocarcinoma invasivo mucinoso (antes CBA mucinoso).
Coloide.
Fetal (de alto y bajo grado).
Entérico.

IASLC: International Association for the Study for Lung Cancer;  
ATS: American Thoracic Society; ERS, European Respiratory Society.  
CBA: carcinoma bronquiolo alveolar.

Nota: Tomado de *Cáncer de pulmón, una revisión sobre el conocimiento actual, métodos diagnósticos y perspectivas terapéuticas* por Amorín en 2013.

Los principales factores de riesgo para cáncer de pulmón fueron: edad, exposición secundaria o pasiva al humo del cigarrillo, a asbestos o al gas radón, genética, antecedentes de enfermedad pulmonar, entre otros (Sociedad Radiológica de América del Norte, 2018, pp. 1-2).

El cáncer de pulmón a nivel clínico se presenta de una manera silente durante su curso. No obstante, al momento del diagnóstico, gran parte de los pacientes (90%) se encuentran sintomáticos; pero en los demás, el diagnóstico se sospecha por hallazgos radiológicos. La clínica procede del crecimiento tumoral local, de la obstrucción o invasión de las estructuras adyacentes, de la afectación de las estaciones ganglionares regionales, de la diseminación hematogéna extratorácica y de los efectos ocasionados por sustancias

biológicas producidas por el tumor –síndromes paraneoplásicos (Salvatierra, Algar & Cerezo, s.f., p. 536).

Los síntomas de este tipo de cáncer son: falta de aliento, dolor de pecho, tos crónica o con sangre, dolor crónico del hombro, ronquera en la voz, problemas para tragar, pérdida de peso sin explicación, cambios de humor, depresión, fatiga, dolor de huesos, entre otros (Sociedad Radiológica de América del Norte, 2018, p. 2).

## **TOMOGRAFÍA COMPUTADA**

La tomografía computada es una técnica de diagnóstico por imagen que emplea la combinación de rayos X y sistemas informáticos para obtener una serie de imágenes transversales del paciente que valoradas, posteriormente, en su conjunto, brinda información de la anatomía en tres dimensiones (Generalitat Valenciana, s.f., p. 1).

Asimismo, se refiere a un procedimiento computarizado de imágenes en el que se proyecta un haz angosto de rayos X a un paciente y se gira apresuradamente alrededor del cuerpo, originando señales que son procesadas por la computadora de la máquina para la obtención de imágenes transversales—o “cortes”—del cuerpo.

La TC crea rápidamente imágenes detalladas del cuerpo. El examen se puede utilizar para tener una mejor vista de las estructuras dentro del tórax. Una TC es una de las mejores maneras de observar los tejidos blandos tales como el corazón y los pulmones (Biblioteca Nacional de Medicina de Salud de los Estados Unidos, 2018).

Una TC del tórax se puede hacer:

- Después de una lesión de tórax
- Cuando se sospecha que hay un tumor o masa (agregación de células), incluso un nódulo pulmonar solitario que aparezca en una radiografía del tórax
- Para determinar el tamaño, forma y posición de órganos en el tórax y en la parte superior del abdomen
- Para buscar un sangrado o acumulaciones de líquido en los pulmones u otras zonas
- Para buscar infecciones o inflamación en el tórax
- Para buscar coágulos sanguíneos en los pulmones
- Para buscar cicatrices en los pulmones (Biblioteca Nacional de Medicina de Salud de los Estados Unidos, 2018)

El uso de tomografía computarizada ha mejorado la localización de micronódulos tumorales y la detección precoz, ayudando a establecer diferencias radiológicas entre los adenocarcinomas, adencarcinomas in situ, y carcinomas epidermoides (Amorín, 2013, p. 88).

### **Signos tomográficos:**

Un signo tomográfico se refiere a un indicio o señal evidenciada en la imagen tomográfica que guarda relación con la patología estudiada (Navarro, 2015). Su clasificación incluye:

Signos indicadores de patología. Son los más abundantes. Pueden sugerir un diagnóstico específico o un listado breve de diagnóstico diferencial.

Signos indicadores de localización. Corresponden a imágenes que específicamente señalan la localización de una determinada lesión.

Signos indicadores de normalidad: Se trata de imágenes que determinan la normalidad de un hallazgo. Tienen valor para descartar patología.

El adenocarcinoma pulmonar, es una enfermedad que pertenece al grupo de tumores de células no pequeñas o tumores del surco pulmonar superior. Inicialmente se pensó que estos tumores se originaban de restos epiteliales del quinto arco braquial; posteriormente se demostró que representan carcinomas de células no-pequeñas (Rodríguez, 2016, p. 34)

Para describir a los tumores de células no-pequeñas se usa el término “tumor del surco pulmonar superior”. Los tumores de células no-pequeñas tienen tendencia a presentarse en el ápice pulmonar, sin olvidar que también hay otros tipos histológicos como el adenocarcinoma y el tumor de células escamosas; debido a esta localización, los síntomas típicos de cáncer pulmonar como son tos, disnea y hemoptisis por lo general están ausentes. Típicamente estos pacientes se presentan con dolor en el hombro irradiado al brazo que puede confundirse con bursitis u osteoartritis antes de hacer el diagnóstico. Se origina en el ápex pulmonar e invade el receso costovertebral, así como la pleura parietal, por lo que causa dolor al hombro; también involucra frecuentemente a la raíz nerviosa del T1 causando dolor que se irradia a la parte media del brazo y la muñeca. Este tipo de lesión se suele acompañar por síndrome de Horner, que incluye ptosis, miosis y anhidrosis. Tales tumores también invaden y destruyen a la primera y segunda costillas y su efecto de masa puede producir compresión de las estructuras vasculares de la zona y obstrucción de la vena cava superior (Rodríguez, 2016, p. 35).



El adenocarcinoma mayormente se presenta como un nódulo periférico y es frecuentemente encontrado por tomografías de tórax de rutina. La invasión ganglionar hilar y mediastinal, así como las metástasis a distancia, particularmente a cerebro y glándulas suprarrenales son frecuentemente halladas poco tiempo después del diagnóstico. (Moctezuma & Patiño, 2009, pp. 34-35)

Además tiene la forma de un nódulo o masa redondeada u oval solitaria periférica en el 75% de los casos y se localiza comúnmente en los lóbulos superiores (Bernard, Pardo, Benítez & Seehaus, 2017).

En los hallazgos se tomarán en cuenta:

#### **Tumores periféricos:**

Aproximadamente el 40% de los casos se encuentran más allá de bronquios segmentarios y en 30% el único hallazgo radiográfico es una masa periférica, la cual puede ser de cualquier tamaño, pero es raro que sea visto en una radiografía convencional si es menor de un centímetro. La tomografía, debido a su mejor resolución, detecta lesiones de menor tamaño (Moctezuma & Patiño, 2009).

Se evalúan los siguientes puntos:

Forma: Generalmente presentan forma ovalada o esférica, a excepción de los tumores del ápex, los cuales pueden simular engrosamientos pleurales. El carcinoma broncogénico es una de las principales consideraciones diagnósticas en adultos con un nódulo pulmonar solitario.

Contornos: El tipo de bordes de la lesión pueden ser sugestivos de malignidad, pero no diagnósticos. Los márgenes lobulados son un signo de crecimiento asimétrico y es común encontrarlos. Pueden presentar áreas de umbilicación que sugieren menor tasa de crecimiento en una zona específica del tumor. En ocasiones los márgenes son irregulares, con una o más espículas en el parénquima adyacente. El término “corona radiada” indica múltiples espículas que se extienden en el pulmón circundante debido, ya sea a extensión tumoral o a reacción fibrótica ante el tumor. Este tipo de márgenes son mejor visualizados en tomografía computada y se ha reportado un valor predictivo positivo para malignidad del 90%, aunque sin embargo, este hallazgo no es del todo específico, ya que márgenes similares pueden llegar a presentarse en entidades benignas como neumonías crónicas. Una imagen lineal o en banda puede conectar la lesión con la pleura, este signo es llamado “cola pleural” y puede encontrarse en nódulos tanto benignos como malignos. Otra manera poco común de presentación es a través de impactación mucosa del bronquio (mucocele bronquial o broncocele).

Calcificación: Hasta el 13% de los cánceres de pulmón pueden tener calcificaciones, tanto el carcinoma de células pequeñas y el de no pequeñas. Los patrones de calcificación que sugieren malignidad son: Reticular, puntiforme, excéntrico y amorfo. Las calcificaciones suelen ser distróficas y pueden encontrarse en áreas de necrosis o formar parte del propio tumor. Son difíciles de detectar en radiografías convencionales, por lo que la tomografía es el método ideal para evaluarlas. En algunos casos, las calcificaciones son de origen

granulomatoso y han sido envueltas por el tumor, mostrando localización excéntrica.

**Cavitación:** Puede presentarse en tumores de cualquier tamaño, benignos o malignos, por lo que no es un factor confiable para predecir malignidad. Las cavidades son mejor evaluadas mediante tomografía, donde se demuestra aire, licuefacción o ambos. Frecuentemente es de localización excéntrica y con paredes irregulares, de por lo menos 8 mm de grosor. Es frecuente encontrar niveles hidroaéreos, así como fragmentos necróticos del tumor. Aproximadamente el 16% de los tumores periféricos muestran cavitación en radiografía simple. Esta incidencia incrementa cuando el método utilizado es la tomografía. El carcinoma de células escamosas es el que tiende a formar cavidades con mayor frecuencia. El carcinoma de células pequeñas prácticamente no forma cavitaciones.

**Imagen en vidrio despulido:** Es difícil identificar la causa específica de una opacidad nodular en vidrio despulido, debido a que puede encontrarse en entidades diversas, benignas y malignas. El contexto clínico y la apariencia tomográfica de la lesión a través del tiempo permiten un mejor diagnóstico, ya que las lesiones malignas son persistentes y su tamaño y atenuación pueden aumentar durante meses o incluso años; además, los pacientes pueden no presentar síntomas. La hiperplasia adenomatosa atípica, el carcinoma bronquioloalveolar localizado y el adenocarcinoma deben ser sospechados al encontrar una opacidad nodular en vidrio despulido que persiste en estudios subsecuentes. Dicha imagen traduce un patrón de crecimiento lepidico, a través de

la pared alveolar. Cuando se presenta en un caso de adenocarcinoma, se relaciona a la presencia de componentes de carcinoma bronquioloalveolar dentro del tumor

Broncograma aéreo y bronquiograma: El 30% de los tumores malignos, particularmente el adenocarcinoma y el carcinoma bronquioloalveolar pueden presentar estas características. Esta apariencia es causada por una reacción desmoplásica al tumor que distorsiona la vía aérea.

Reforzamiento: El reforzamiento del tumor tras la administración del material de contraste en estudios de tomografía computada está relacionado directamente con la vascularidad del nódulo. El flujo sanguíneo es usualmente mayor en lesiones malignas. El estudio se realiza con cortes finos antes y después de la aplicación del contraste, con intervalos de un minuto y hasta cuatro minutos después de la inyección. Se determina el pico máximo de reforzamiento y se le resta el valor de atenuación basal. Un reforzamiento de menos de 15 UH tras la administración del contraste es un firme indicador de benignidad (VPP 99%). Un reforzamiento mayor a 15 UH es más probable que represente malignidad; sin embargo, sólo el 58% son malignos y el resto corresponden a lesiones inflamatorias con flujo sanguíneo elevado, por lo tanto, el patrón de reforzamiento resulta sensible, pero no específico para malignidad. Esta evaluación no se sugiere en nódulos menores de un centímetro, lesiones cavitadas o con necrosis.

Ritmo de crecimiento: El tiempo en el que un carcinoma duplica su volumen es aproximadamente entre uno y 18 meses. Un incremento del 26% en el diámetro equivale al doble del volumen. Los tumores primarios que crecen más lentamente corresponden probablemente a carcinoma bronquioloalveolar, tumor

mucoepidermoide o carcinoma adenoideo quístico. Si el tamaño permanece estable durante un seguimiento de dos años, sugiere benignidad.

### **Tumores centrales:**

Se caracterizan por demostrar como signos cardinales en las imágenes un colapso y consolidación del pulmón más allá del tumor, con presencia de ensanchamiento mediastinal (Moctezuma & Patiño, 2009, p. 38).

Según Perfaur (2013) algunos signos clínicos y tomográficos que podrían observarse según el tipo de adenocarcinoma son los siguientes;

#### 1.-Lesiones preinvasivas:

a) Hiperplasia adenomatosa atípica (HAA). Lesión de opacidad en vidrio esmerilado habitualmente no mayor de 5.0 mm de diámetro.

b) Adenocarcinoma in situ (AIS). Lesión preferentemente de opacidad en vidrio esmerilado con un diámetro de hasta 3.0 cm. Corresponde al antes denominado carcinoma bronquioloalveolar, término que la Clasificación Internacional Multidisciplinaria del Adenocarcinoma Pulmonar sugiere eliminar. La opacidad en vidrio esmerilado se debe al crecimiento lepidico de estas lesiones, lo que significa que las células neoplásicas se adosan o recubren las paredes alveolares, sin invadir el estroma pulmonar miofibroblástico (p.45).

2.-Adenocarcinoma mínimamente invasivo (AMI). Lesión de hasta 3.0 cm de diámetro, habitualmente de opacidad en vidrio esmerilado y con un componente invasivo sólido con un diámetro de hasta 5.0 mm. La invasión sólo afecta al

estroma pulmonar, sin comprometer vasos sanguíneos, linfáticos ni pleura; de haberla, el tumor pasa a ser invasivo. Con frecuencia se observa un solapado (overlap) entre HAA, AIS y AMI. (p.45).

3.- Adenocarcinoma predominantemente lepidico (APL). Se sugiere esta denominación para lesiones mayores de 3.0 cm de diámetro y que no obstante pueden corresponder a AIS o a AMI (p.45).

4.-Adenocarcinoma mínimamente invasivo: En este tipo de adenocarcinoma hay significativa progresión del componente sólido (p.45).

En un estudio de Saldías, Díaz, Rain, Illanes, Díaz, R. & Díaz, O (2016) realizaron una investigación en 161 fumadores, donde el examen tomográfico inicial o de seguimiento fue considerado positivo al hallarse nódulos no calcificados de más de 3 mm de diámetro, masas en el parénquima pulmonar y crecimiento de los nódulos en el seguimiento a los 12 ó 24 meses. En los nódulos inespecíficos inferiores a 5 mm de diámetro se sugirió seguimiento tomográfico durante dos años, en los nódulos mayores de 10 mm, o si se objetivó crecimiento del nódulo en el seguimiento, se recomendó estudio invasivo (biopsia percutánea bajo TC, transbronquial o quirúrgica). En los nódulos de tamaño intermedio se recomendó realizar seguimiento tomográfico o estudio invasivo de acuerdo a los factores de riesgo del paciente y su reserva cardiopulmonar. Tuvo como resultado que en la tomografía inicial, el 92% de los pacientes con nódulos pulmonares correspondieron a lesiones no neoplásicas en el seguimiento a cinco años, detectándose alteraciones significativas en ocho pacientes con cáncer pulmonar. En las tomografías de seguimiento se pesquisaron nódulos pulmonares en dos

tercios de los pacientes, siendo 94% de los casos falsos positivos. En esta cohorte de seguimiento no hubo procedimientos invasivos o toracotomías en pacientes con nódulos benignos. Asimismo, la tomografía computarizada de tórax permitió detectar a nueve pacientes con cáncer pulmonar (rendimiento diagnóstico: 5,6%) en el seguimiento a 24 meses, la mayoría en etapas precoces de la enfermedad (6 etapa Ia y 1 etapa Ib); sin embargo, sólo dos pacientes fueron sometidos a cirugía con fines curativos, sin evidencias de recidiva de la neoplasia en el seguimiento a cinco años. (Saldías, Díaz, Rain, Illanes, Díaz, R. & Díaz, O, 2016, p.203-204).

La efectividad de la tomografía puede ser variable según el tipo de cáncer de pulmón a detectar, por lo cual es necesario realizar trabajos como esta investigación para un mejor diagnóstico del adenocarcinoma pulmonar.

## **TOMOGRAFÍA COMPUTADA**

La tomografía computada es una técnica de diagnóstico por imagen que emplea la combinación de rayos X y sistemas informáticos para obtener una serie de imágenes transversales del paciente que valoradas, posteriormente, en su conjunto, brinda información de la anatomía en tres dimensiones (Generalitat Valenciana, s.f., p. 1).

Asimismo, se refiere a un procedimiento computarizado de imágenes en el que se proyecta un haz angosto de rayos X a un paciente y se gira apresuradamente alrededor del cuerpo, originando señales que son procesadas por la computadora de la máquina para la obtención de imágenes transversales—o “cortes”—del cuerpo.

La TC crea rápidamente imágenes detalladas del cuerpo. El examen se puede utilizar para tener una mejor vista de las estructuras dentro del tórax. Una TC es una de las mejores maneras de observar los tejidos blandos tales como el corazón y los pulmones (Biblioteca Nacional de Medicina de Salud de los Estados Unidos, 2018).

Una TC del tórax se puede hacer:

- Después de una lesión de tórax
- Cuando se sospecha que hay un tumor o masa (agregación de células), incluso un nódulo pulmonar solitario que aparezca en una radiografía del tórax
- Para determinar el tamaño, forma y posición de órganos en el tórax y en la parte superior del abdomen
- Para buscar un sangrado o acumulaciones de líquido en los pulmones u otras zonas
- Para buscar infecciones o inflamación en el tórax
- Para buscar coágulos sanguíneos en los pulmones
- Para buscar cicatrices en los pulmones (Biblioteca Nacional de Medicina de Salud de los Estados Unidos, 2018)

El uso de tomografía computarizada ha mejorado la localización de micronódulos tumorales y la detección precoz, ayudando a establecer diferencias radiológicas entre los adenocarcinomas, adedarcinomas in situ, y carcinomas epidermoides (Amorín, 2013, p. 88).

**Signos tomográficos:**



Un signo tomográfico se refiere a un indicio o señal evidenciada en la imagen tomográfica que guarda relación con la patología estudiada (Navarro, 2015). Su clasificación incluye:

Signos indicadores de patología. Son los más abundantes. Pueden sugerir un diagnóstico específico o un listado breve de diagnóstico diferencial.

Signos indicadores de localización. Corresponden a imágenes que específicamente señalan la localización de una determinada lesión.

Signos indicadores de normalidad: Se trata de imágenes que determinan la normalidad de un hallazgo. Tienen valor para descartar patología.

El adenocarcinoma pulmonar, es una enfermedad que pertenece al grupo de tumores de células no pequeñas o tumores del surco pulmonar superior. Inicialmente se pensó que estos tumores se originaban de restos epiteliales del quinto arco braquial; posteriormente se demostró que representan carcinomas de células no-pequeñas (Rodríguez, 2016, p. 34)

Para describir a los tumores de células no-pequeñas se usa el término “tumor del surco pulmonar superior”. Los tumores de células no-pequeñas tienen tendencia a presentarse en el ápice pulmonar, sin olvidar que también hay otros tipos histológicos como el adenocarcinoma y el tumor de células escamosas; debido a esta localización, los síntomas típicos de cáncer pulmonar como son tos, disnea y hemoptisis por lo general están ausentes. Típicamente estos pacientes se presentan con dolor en el hombro irradiado al brazo que puede confundirse con bursitis u osteoartritis antes de hacer el diagnóstico. Se origina en el ápex pulmonar e invade el receso costovertebral, así como la pleura

parietal, por lo que causa dolor al hombro; también involucra frecuentemente a la raíz nerviosa del T1 causando dolor que se irradia a la parte media del brazo y la muñeca. Este tipo de lesión se suele acompañar por síndrome de Horner, que incluye ptosis, miosis y anhidrosis. Tales tumores también invaden y destruyen a la primera y segunda costillas y su efecto de masa puede producir compresión de las estructuras vasculares de la zona y obstrucción de la vena cava superior (Rodríguez, 2016, p. 35).

El adenocarcinoma mayormente se presenta como un nódulo periférico y es frecuentemente encontrado por tomografías de tórax de rutina. La invasión ganglionar hilar y mediastinal, así como las metástasis a distancia, particularmente a cerebro y glándulas suprarrenales son frecuentemente halladas poco tiempo después del diagnóstico. (Moctezuma & Patiño, 2009, pp. 34-35)

Además tiene la forma de un nódulo o masa redondeada u oval solitaria periférica en el 75% de los casos y se localiza comúnmente en los lóbulos superiores (Bernard, Pardo, Benítez & Seehaus, 2017).

En los hallazgos se tomarán en cuenta:

### **Tumores periféricos:**

Aproximadamente el 40% de los casos se encuentran más allá de bronquios segmentarios y en 30% el único hallazgo radiográfico es una masa periférica, la cual puede ser de cualquier tamaño, pero es raro que sea visto en una radiografía convencional si es menor de un centímetro. La tomografía, debido a su mejor resolución, detecta lesiones de menor tamaño (Moctezuma & Patiño, 2009).

Se evalúan los siguientes puntos:

Forma: Generalmente presentan forma ovalada o esférica, a excepción de los tumores del ápex, los cuales pueden simular engrosamientos pleurales. El carcinoma broncogénico es una de las principales consideraciones diagnósticas en adultos con un nódulo pulmonar solitario.

Contornos: El tipo de bordes de la lesión pueden ser sugestivos de malignidad, pero no diagnósticos. Los márgenes lobulados son un signo de crecimiento asimétrico y es común encontrarlos. Pueden presentar áreas de umbilicación que sugieren menor tasa de crecimiento en una zona específica del tumor. En ocasiones los márgenes son irregulares, con una o más espículas en el parénquima adyacente. El término “corona radiada” indica múltiples espículas que se extienden en el pulmón circundante debido, ya sea a extensión tumoral o a reacción fibrótica ante el tumor. Este tipo de márgenes son mejor visualizados en tomografía computada y se ha reportado un valor predictivo positivo para malignidad del 90%, aunque sin embargo, este hallazgo no es del todo específico, ya que márgenes similares pueden llegar a presentarse en entidades benignas como neumonías crónicas. Una imagen lineal o en banda puede conectar la lesión con la pleura, este signo es llamado “cola pleural” y puede encontrarse en nódulos tanto benignos como malignos. Otra manera poco común de presentación es a través de impactación mucosa del bronquio (mucocele bronquial o broncocele).

Calcificación: Hasta el 13% de los cánceres de pulmón pueden tener calcificaciones, tanto el carcinoma de células pequeñas y el de no pequeñas. Los patrones de calcificación que sugieren malignidad son: Reticular, puntiforme, excéntrico y amorfo. Las calcificaciones suelen ser distróficas y pueden

encontrarse en áreas de necrosis o formar parte del propio tumor. Son difíciles de detectar en radiografías convencionales, por lo que la tomografía es el método ideal para evaluarlas. En algunos casos, las calcificaciones son de origen granulomatoso y han sido envueltas por el tumor, mostrando localización excéntrica.

**Cavitación:** Puede presentarse en tumores de cualquier tamaño, benignos o malignos, por lo que no es un factor confiable para predecir malignidad. Las cavidades son mejor evaluadas mediante tomografía, donde se demuestra aire, licuefacción o ambos. Frecuentemente es de localización excéntrica y con paredes irregulares, de por lo menos 8 mm de grosor. Es frecuente encontrar niveles hidroaéreos, así como fragmentos necróticos del tumor. Aproximadamente el 16% de los tumores periféricos muestran cavitación en radiografía simple. Esta incidencia incrementa cuando el método utilizado es la tomografía. El carcinoma de células escamosas es el que tiende a formar cavidades con mayor frecuencia. El carcinoma de células pequeñas prácticamente no forma cavitaciones.

**Imagen en vidrio despolido:** Es difícil identificar la causa específica de una opacidad nodular en vidrio despolido, debido a que puede encontrarse en entidades diversas, benignas y malignas. El contexto clínico y la apariencia tomográfica de la lesión a través del tiempo permiten un mejor diagnóstico, ya que las lesiones malignas son persistentes y su tamaño y atenuación pueden aumentar durante meses o incluso años; además, los pacientes pueden no presentar síntomas. La hiperplasia adenomatosa atípica, el carcinoma bronquioloalveolar localizado y el adenocarcinoma deben ser sospechados al

encontrar una opacidad nodular en vidrio despulido que persiste en estudios subsecuentes. Dicha imagen traduce un patrón de crecimiento lepidico, a través de la pared alveolar. Cuando se presenta en un caso de adenocarcinoma, se relaciona a la presencia de componentes de carcinoma bronquioloalveolar dentro del tumor

**Broncograma aéreo y bronquiograma:** El 30% de los tumores malignos, particularmente el adenocarcinoma y el carcinoma bronquioloalveolar pueden presentar estas características. Esta apariencia es causada por una reacción desmoplásica al tumor que distorsiona la vía aérea.

**Reforzamiento:** El reforzamiento del tumor tras la administración del material de contraste en estudios de tomografía computada está relacionado directamente con la vascularidad del nódulo. El flujo sanguíneo es usualmente mayor en lesiones malignas. El estudio se realiza con cortes finos antes y después de la aplicación del contraste, con intervalos de un minuto y hasta cuatro minutos después de la inyección. Se determina el pico máximo de reforzamiento y se le resta el valor de atenuación basal. Un reforzamiento de menos de 15 UH tras la administración del contraste es un firme indicador de benignidad (VPP 99%). Un reforzamiento mayor a 15 UH es más probable que represente malignidad; sin embargo, sólo el 58% son malignos y el resto corresponden a lesiones inflamatorias con flujo sanguíneo elevado, por lo tanto, el patrón de reforzamiento resulta sensible, pero no específico para malignidad. Esta evaluación no se sugiere en nódulos menores de un centímetro, lesiones cavitadas o con necrosis.

**Ritmo de crecimiento:** El tiempo en el que un carcinoma duplica su volumen es aproximadamente entre uno y 18 meses. Un incremento del 26% en el diámetro

equivale al doble del volumen. Los tumores primarios que crecen más lentamente corresponden probablemente a carcinoma bronquioloalveolar, tumor mucoepidermoide o carcinoma adenoideo quístico. Si el tamaño permanece estable durante un seguimiento de dos años, sugiere benignidad.

### **Tumores centrales:**

Se caracterizan por demostrar como signos cardinales en las imágenes un colapso y consolidación del pulmón más allá del tumor, con presencia de ensanchamiento mediastinal (Moctezuma & Patiño, 2009, p. 38).

Según Perfaur (2013) algunos signos clínicos y tomográficos que podrían observarse según el tipo de adenocarcinoma son los siguientes;

#### 1.-Lesiones preinvasivas:

a) Hiperplasia adenomatosa atípica (HAA). Lesión de opacidad en vidrio esmerilado habitualmente no mayor de 5.0 mm de diámetro.

b) Adenocarcinoma in situ (AIS). Lesión preferentemente de opacidad en vidrio esmerilado con un diámetro de hasta 3.0 cm. Corresponde al antes denominado carcinoma bronquioloalveolar, término que la Clasificación Internacional Multidisciplinaria del Adenocarcinoma Pulmonar sugiere eliminar. La opacidad en vidrio esmerilado se debe al crecimiento lepidico de estas lesiones, lo que significa que las células neoplásicas se adosan o recubren las paredes alveolares, sin invadir el estroma pulmonar miofibroblástico (p.45).

2.-Adenocarcinoma mínimamente invasivo (AMI). Lesión de hasta 3.0 cm de diámetro, habitualmente de opacidad en vidrio esmerilado y con un componente invasivo sólido con un diámetro de hasta 5.0 mm. La invasión sólo afecta al estroma pulmonar, sin comprometer vasos sanguíneos, linfáticos ni pleura; de haberla, el tumor pasa a ser invasivo. Con frecuencia se observa un solapado (overlap) entre HAA, AIS y AMI. (p.45).

3.- Adenocarcinoma predominantemente lepidico (APL). Se sugiere esta denominación para lesiones mayores de 3.0 cm de diámetro y que no obstante pueden corresponder a AIS o a AMI (p.45).

4.-Adenocarcinoma mínimamente invasivo: En este tipo de adenocarcinoma hay significativa progresión del componente sólido (p.45).

En un estudio de Saldías, Díaz, Rain, Illanes, Díaz, R. & Díaz, O (2016) realizaron una investigación en 161 fumadores, donde el examen tomográfico inicial o de seguimiento fue considerado positivo al hallarse nódulos no calcificados de más de 3 mm de diámetro, masas en el parénquima pulmonar y crecimiento de los nódulos en el seguimiento a los 12 ó 24 meses. En los nódulos inespecíficos inferiores a 5 mm de diámetro se sugirió seguimiento tomográfico durante dos años, en los nódulos mayores de 10 mm, o si se objetivó crecimiento del nódulo en el seguimiento, se recomendó estudio invasivo (biopsia percutánea bajo TC, transbronquial o quirúrgica). En los nódulos de tamaño intermedio se recomendó realizar seguimiento tomográfico o estudio invasivo de acuerdo a los factores de riesgo del paciente y su reserva cardiopulmonar. Tuvo como resultado que en la tomografía inicial, el 92% de los pacientes con nódulos pulmonares

correspondieron a lesiones no neoplásicas en el seguimiento a cinco años, detectándose alteraciones significativas en ocho pacientes con cáncer pulmonar. En las tomografías de seguimiento se pesquisaron nódulos pulmonares en dos tercios de los pacientes, siendo 94% de los casos falsos positivos. En esta cohorte de seguimiento no hubo procedimientos invasivos o toracotomías en pacientes con nódulos benignos. Asimismo, la tomografía computarizada de tórax permitió detectar a nueve pacientes con cáncer pulmonar (rendimiento diagnóstico: 5,6%) en el seguimiento a 24 meses, la mayoría en etapas precoces de la enfermedad (6 etapa Ia y 1 etapa Ib); sin embargo, sólo dos pacientes fueron sometidos a cirugía con fines curativos, sin evidencias de recidiva de la neoplasia en el seguimiento a cinco años. (Saldías, Díaz, Rain, Illanes, Díaz, R. & Díaz, O, 2016, p.203-204).

La efectividad de la tomografía puede ser variable según el tipo de cáncer de pulmón a detectar, por lo cual es necesario realizar trabajos como esta investigación para un mejor diagnóstico del adenocarcinoma pulmonar.

## **2.2 Marco conceptual:**

**Adenocarcinoma Pulmonar:** Es un tipo de carcinoma pulmonar no microcítico, uno de los dos grandes grupos en los que se clasifica el cáncer de pulmón.

**Tomografía Computada:** La tomografía computarizada es un tipo especial de procedimiento radiológico que implica la medición indirecta del debilitamiento o atenuación de los rayos X en numerosos puntos o posiciones localizadas alrededor del paciente explorado.



**Tumor:** También denominado como neoplasia, es una masa anormal de tejido que se produce cuando las células se multiplican más de lo debido o no mueren cuando deben. Estos pueden ser benignos (no cancerosos) o malignos (cancerosos).

### **2.3 Hipótesis**

El estudio no requirió hipótesis por ser un estudio descriptivo.

### **2.4 Definición de variable**

**Signos radiológicos del adenocarcinoma pulmonar:** Se refiere a todos aquellos indicadores que demuestran la presencia del adenocarcinoma pulmonar como localización, tamaño, forma, etc., en pacientes del Instituto Nacional de Enfermedades Neoplásicas.

## CAPÍTULO III: MÉTODO

### 3.1 Tipo

Estudio con enfoque cuantitativo.

### 3.2 Diseño de la investigación

El presente estudio fue de tipo observacional, descriptivo, retrospectivo de corte transversal con diseño descriptivo simple.

### 3.3 Variable:

**Variable de estudio:** Características de los pacientes.

### 3.4 Población

Conformado por 250 informes de pacientes con adenocarcinoma pulmonar que acudieron al servicio de Tomografía en el Instituto Nacional de Enfermedades Neoplásicas (INEN) en el periodo Lima 2014-2015.

### 3.5 Muestra

162 pacientes que en su informe tomográfico fueron diagnosticados con adenocarcinoma pulmonar que acudieron al servicio de Tomografía en el Instituto Nacional de Enfermedades Neoplásicas (INEN) en el periodo Lima 2014-2015 y que cumplían los criterios de selección.

**Tipo de muestreo:** No Probabilístico – Por conveniencia

### **Criterios de selección:**

#### **Criterio de inclusión**

- Pacientes con edad comprendidas entre 40 y 80 años.
- Pacientes con informe radiológico de tomografía computada con contraste realizado en el INEN.
- Pacientes con resultado positivo de biopsia para adenocarcinoma pulmonar.

#### **Criterio de exclusión**

- Pacientes con edad menor a 40 años y mayores de 80 años.
- Pacientes que no utilizaron medio de contraste en la tomografía computada realizada en el INEN.

### **3.6 Técnicas de investigación**

#### **Materiales y equipos:**

- Tomografías realizadas a pacientes en el periodo 2014-2015
- Informes radiológicos de las tomografías.
- Software para tabulación de datos.

#### **Procedimientos:**

Se procedió a la recolección de datos para la casuística en el Instituto Nacional de Enfermedades Neoplásicas para analizar los estudios de tomografía de tórax realizados en el periodo 2014 -2015. Luego de haber recolectado los datos se procedió a seleccionar la información mediante la ficha de recolección de datos. Después se procedió a la elaboración de los cuadros, de los gráficos, estadísticos y la ficha de presupuesto.

**Técnica:** el análisis será documental, pues se revisará información de los registros tomográficos de tórax.

### **3.7 Instrumentos de recolección de datos**

**Instrumento:** Fue una ficha ad-hoc de recolección de datos que permitió el registro de información de interés para cumplir los objetivos de la investigación.

Previa aprobación del proyecto de tesis, se solicitó el permiso al director de la institución para poder recabar la información o los datos para el presente proyecto. Una vez aprobada la recolección de datos, se ubicaron los registros tomográficos de los pacientes que presentaron adenocarcinoma pulmonar entre los años 2014-2015 teniendo en cuenta los criterios de selección; la información se plasmó en la ficha de recolección de datos.

### **3.8 Procesamiento de datos y análisis de datos:**

Los datos fueron ingresados en una base de datos del programa SPSS v. 25 a partir del cual se utilizaron para el análisis estadístico descriptivo, el análisis realizado fue principalmente descriptivo para variables categóricas, los resultados se presentaron en frecuencias absolutas y porcentuales, según el tipo de datos. Para variables continuas, se emplearon promedios y desviación estándar. Estos resultados se presentaron en tablas y figuras.

## CAPITULO IV: RESULTADOS

La distribución de los resultados de los 162 pacientes según variables demográficas, se muestran en la tabla 1.

**Tabla 1: Procedencia, edad y sexo de pacientes con adenocarcinoma pulmonar del Instituto Nacional de Enfermedades Neoplásicas Lima 2014-2015**

<b>DATOS DEMOGRÁFICOS</b>	<b>N°</b>	<b>%</b>
<b>PROCEDENCIA</b>		
Lima	104	64.2%
Provincia	58	35.8%
<b>EDAD</b>		
40 - 50 años	19	11.7%
51 - 60 años	51	31.5%
61 - 70 años	50	30.9%
71 - 80 años	42	25.9%
<b>SEXO</b>		
Femenino	92	56.8%
Masculino	70	43.2%
<b>TOTAL</b>	<b>162</b>	<b>100.0%</b>

E lugar de procedencia de los pacientes con diagnóstico de adenocarcinoma pulmonar en su mayoría fueron de Lima correspondiendo al 64.2%. En relación a la edad el mayor porcentaje correspondió a la categoría de 51 a 60 años con el 31.5% y el menor porcentaje a la categoría de 40 a 50 años con el 11.7% y el sexo predominante fue el femenino con el 56.8%.

A continuación se observan las características imagenológicas del adenocarcinoma pulmonar, el mayor porcentaje en cuanto a localización de la lesión primaria estuvo en el lóbulo superior izquierdo correspondiendo al 58% (figura 1). Siendo la ubicación céntrica en mayor porcentaje correspondiendo al 72.2% y el 27.8% en ubicación periférica. La mayor parte de las lesiones fueron múltiples con 59.3% y lesiones únicas el 40.7%. El tamaño de la lesión prioritariamente estuvo entre 3.1 a 5 cm. que correspondía al 31.5%.

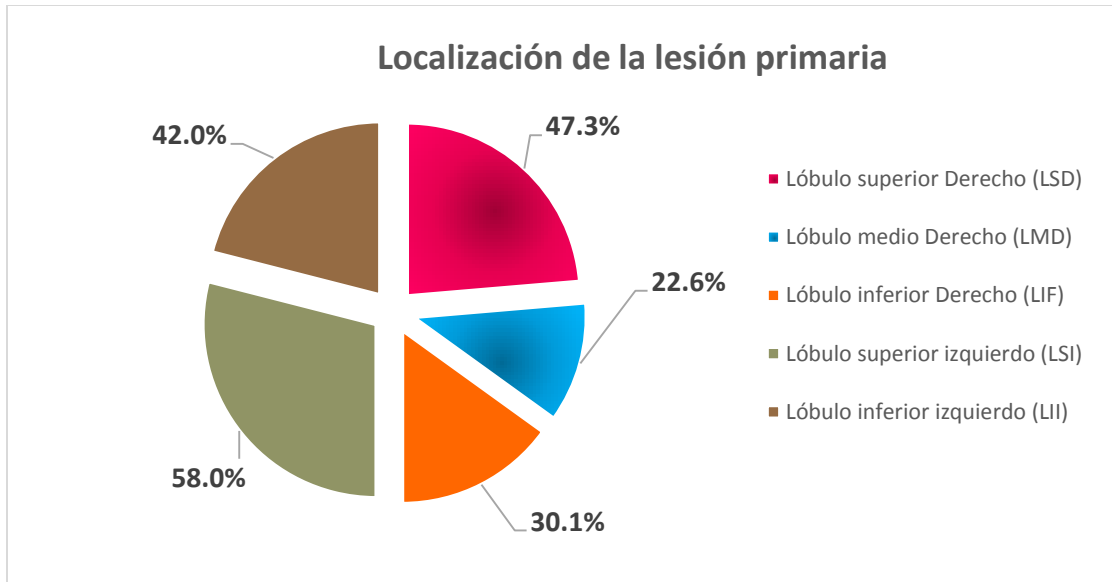


Figura 1: Localización de la lesión primaria

En la figura 2 se muestra que tamaño de la lesión prioritariamente estuvo entre 3.1 a 5 cm. que corresponde al 31.5%.

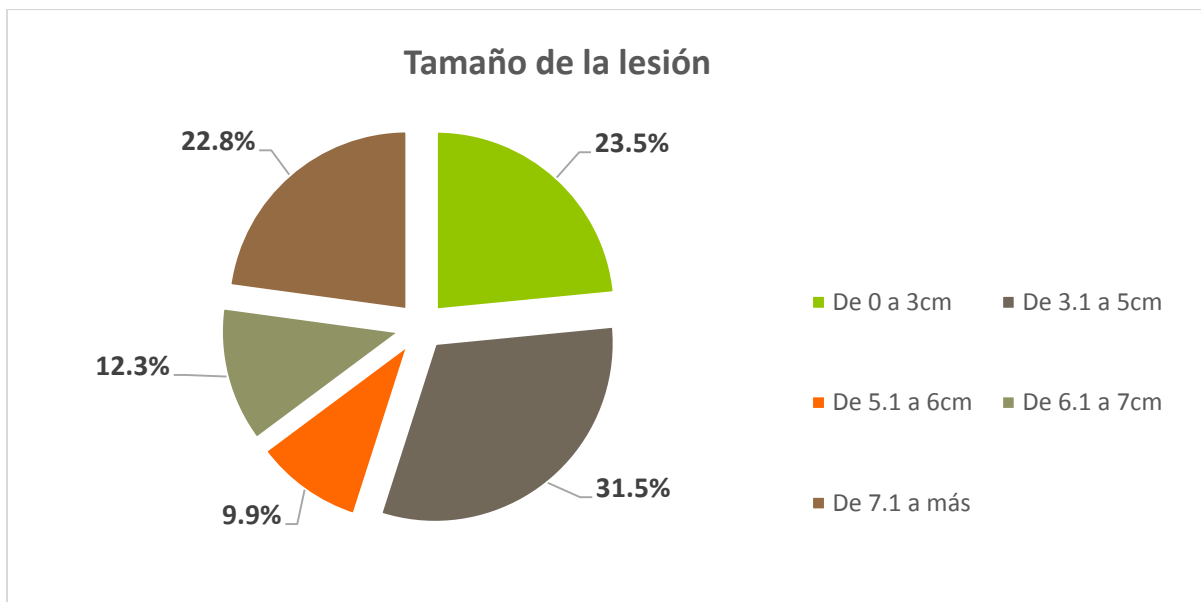


Figura 2: Tamaño de la lesión

Como se observa en la figura 3 la lesión fue predominantemente nodular con el 51.2%.

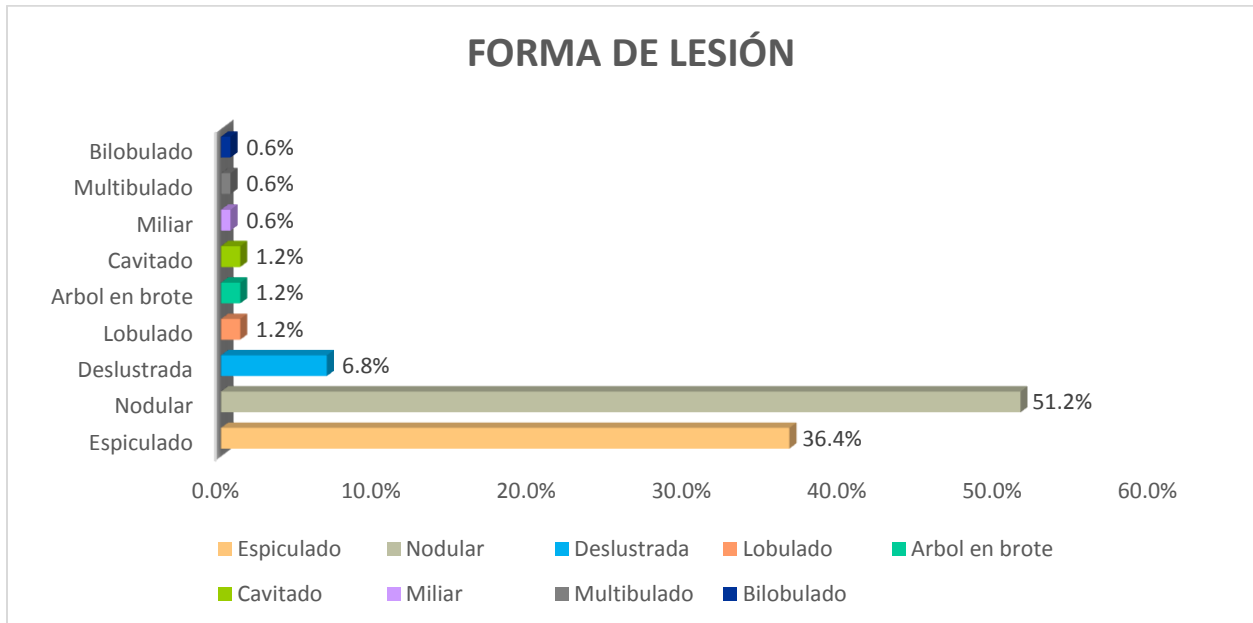


Figura 3: Forma de la lesión

En la tabla 2 se encontró que la localización primaria se encontró en el lóbulo superior izquierdo en un 47.3% entre 40-50 años, también se puede apreciar porcentajes similares en los grupos etáreos de 51 a 60 años y de 61 a 70 años demostrando la localización de la lesión predominantemente en el lóbulo superior derecho correspondiendo a 27.5% y 28% respectivamente.

**Tabla 2: Localización de la lesión primaria del adenocarcinoma pulmonar según grupo etáreo de los pacientes del Instituto Nacional de Enfermedades Neoplásicas Lima 2014-2015**

Localización de la lesión primaria	Grupo etáreo							
	40 – 50		51 – 60		61 – 70		71 – 80	
	n	%	n	%	n	%	n	%
Lóbulo superior derecho (LSD)	3	15.8%	14	27.5%	14	28.0%	13	31.0%
Lóbulo medio derecho (LMD)	3	15.8%	7	13.7%	5	10.0%	6	14.3%
Lóbulo inferior derecho (LID)	3	15.8%	10	19.6%	10	20.0%	5	11.9%
Lóbulo superior izquierdo (LSI)	9	47.3%	10	19.6%	13	26.0%	8	19.0%
Lóbulo inferior izquierdo (LII)	1	5.3%	10	19.6%	8	16.0%	10	23.8%
<b>TOTAL</b>	<b>19</b>	<b>100.0%</b>	<b>51</b>	<b>100.0%</b>	<b>50</b>	<b>100.0%</b>	<b>42</b>	<b>100.0%</b>

*Fuente: elaboración propia*



La tabla 3 muestra las características imagenológicas del adenocarcinoma pulmonar en relación al grupo etáreo, donde para la ubicación de la lesión céntrica se mostró en mayor porcentaje en los pacientes de 40 a 50 años correspondiendo al 78.9%. Para la localización de la lesión en el grupo etáreo de 40 a 50 años fue en mayor porcentaje unilaterales con el 78.9%. En el número de lesiones con mayor porcentaje fue de 73.7% correspondiendo a lesiones múltiples en el grupo etáreo de 40 a 50 años.

**Tabla 3: Características imagenológicas del adenocarcinoma pulmonar según grupo etáreo de los pacientes del Instituto Nacional de Enfermedades Neoplásicas Lima 2014-2015**

Características imagenológicas del adenocarcinoma pulmonar	Grupo etáreo							
	40 - 50		51 - 60		61 - 70		71 - 80	
	n	%	n	%	n	%	n	%
<b>Ubicación de la lesión</b>								
Céntricos	15	78.9%	39	76.5%	32	64.0%	31	73.8%
Periféricos	4	21.1%	12	23.5%	18	36.0%	11	26.2%
<b>Localización de la lesión</b>								
Bilaterales	4	21.1%	21	41.2%	15	30.0%	15	35.7%
Unilaterales	15	78.9%	30	58.8%	35	70.0%	27	64.3%
<b>Numero de lesiones</b>								
Única	5	26.3%	20	39.2%	22	44.0%	19	45.2%
Múltiple	14	73.7%	31	60.8%	28	56.0%	23	54.8%
<b>TOTAL</b>	<b>19</b>	<b>100%</b>	<b>51</b>	<b>100.0%</b>	<b>50</b>	<b>100.0%</b>	<b>42</b>	<b>100.0%</b>

*Fuente: elaboración propia*

En la tabla 4 se muestra el tamaño de la lesión en relación al grupo etáreo donde se aprecia que el mayor porcentaje esta entre los pacientes de 51 a 60 años con el tamaño de lesión de 3.1 a 5 centímetros correspondiendo al 37.3%.

**Tabla 4: Tamaño de la lesión del adenocarcinoma pulmonar según grupo etáreo de los pacientes del Instituto Nacional de Enfermedades Neoplásicas Lima 2014-2015**

Tamaño de la lesión	Grupo etáreo							
	40 -50		51 - 60		61 – 70		71 – 80	
	n	%	n	%	n	%	n	%
M ± DE (Mín. - Máx.)	5.2 ± 2.5 (2 - 11.4) cm		5.3 ± 2.6 (1 - 12.5) cm		5.4 ± 2.9 (1.1 - 13.8) cm		5.1 ± 2.8 (0.5 - 12) cm	
De 0 a 3cm	4	21.1%	10	19.6%	15	30.0%	9	21.4%
De 3.1 a 5cm	5	26.2%	19	37.3%	12	24.0%	15	35.7%
De 5.1 a 6cm	3	15.8%	6	11.8%	4	8.0%	3	7.1%
De 6.1 a 7cm	4	21.1%	5	9.8%	5	10.0%	6	14.4%
De 7.1 a más	3	15.8%	11	21.5%	14	28.0%	9	21.4%
<b>TOTAL</b>	<b>19</b>	<b>100.0%</b>	<b>51</b>	<b>100.0%</b>	<b>50</b>	<b>100.0%</b>	<b>42</b>	<b>100.0%</b>

*Fuente: elaboración propia*

En la tabla 5 se muestra la forma de la lesión del adenocarcinoma pulmonar en relación al grupo etáreo demostrando que la forma nodular fue predominantemente en los pacientes de 51 a 60 años correspondiendo al 54.9%

**Tabla 5: Forma de la lesión del adenocarcinoma pulmonar según grupo etáreo de los pacientes del Instituto Nacional de Enfermedades Neoplásicas Lima 2014-2015**

FORMA LESIÓN	Grupo etáreo							
	40 - 50		51 - 60		61 - 70		71 - 80	
	n	%	n	%	n	%	n	%
Espiculado	9	47.37%	20	39.22%	18	36.00%	12	28.57%
Nodular	8	42.11%	28	54.90%	25	50.00%	22	52.38%
Deslustrada	1	5.26%	2	3.92%	4	8.00%	4	9.52%
Miliar	0	0.00%	1	1.96%	0	0.00%	0	0.00%
Lobulado	1	5.26%	0	0.00%	1	2.00%	0	0.00%
Arbol en brote	0	0.00%	0	0.00%	1	2.00%	1	2.38%
Multibulado	0	0.00%	0	0.00%	1	2.00%	0	0.00%
Cavitado	0	0.00%	0	0.00%	0	0.00%	2	4.76%
Bilobulado	0	0.00%	0	0.00%	0	0.00%	1	2.39%
<b>Total</b>	<b>19</b>	<b>100.00%</b>	<b>51</b>	<b>100.00%</b>	<b>50</b>	<b>100.00%</b>	<b>42</b>	<b>100.00%</b>

*Fuente: elaboración propia*

En la tabla 6 se muestra como el lóbulo superior izquierdo se encontró principalmente en pacientes de sexo masculino correspondiendo al 22.9%, el número de lesiones fue múltiple con el 64.3% para pacientes de sexo masculino. El tamaño de la lesión en su mayor parte fue de 3.1 a 5 cm en pacientes de sexo femenino con 32.6%. Asimismo se evidenció formas de lesión nodular con 54.3% en pacientes de sexo femenino.

**Tabla 6: Características imagenológicas del adenocarcinoma pulmonar según sexo de los pacientes del Instituto Nacional de Enfermedades Neoplásicas Lima 2014-2015**

Características imagenológicas del adenocarcinoma pulmonar	Sexo			
	Femenino		Masculino	
	n	%	n	%
<b>Localización de la lesión primaria</b>				
Lóbulo superior Derecho (LSD)	18	19.6%	26	37.1%
Lóbulo medio Derecho (LMD)	10	10.9%	11	15.7%
Lóbulo inferior (LIF)	17	18.5%	11	15.7%
Lóbulo superior izquierdo (LSI)	24	26.1%	16	22.9%
Lóbulo inferior izquierdo (LII)	23	25.0%	6	8.6%
<b>Ubicación de la lesión</b>				
Céntricos	62	67.4%	55	78.6%
Periféricos	30	32.6%	15	21.4%
<b>Localización de lesiones</b>				
Bilaterales	31	33.7%	24	34.3%
Unilaterales	61	66.3%	46	65.7%
<b>Número de lesiones</b>				
Única	41	44.6%	25	35.7%
Múltiple	51	55.4%	45	64.3%
<b>Tamaño de lesión</b>				
M ± DE (Mín. - Máx.)	5.4 ± 2.5 (0.5 - 12.4) cm		5.1 ± 2.7 (1 - 13.8) cm	
De 0 a 3cm	16	17.4%	22	31.4%
De 3.1 a 5cm	30	32.6%	21	30.0%
De 5.1 a 6cm	10	10.9%	6	8.6%
De 6.1 a 7cm	14	15.2%	6	8.6%
De 7.1 a más	22	23.9%	15	21.4%
<b>Forma de lesión</b>				
Nodular	50	54.3%	33	47.1%
Espiculado	32	34.8%	27	38.6%
Deslustrada	5	5.4%	6	8.6%
Cavitado	2	2.2%	0	0.0%
Árbol en brote	1	1.1%	1	1.4%
Miliar	1	1.1%	0	0.0%
Bilobulado	1	1.1%	0	0.0%
Lobulado	0	0.0%	2	2.9%
Multilobulado	0	0.0%	1	1.4%
<b>TOTAL</b>	<b>92</b>	<b>100.0%</b>	<b>70</b>	<b>100.0%</b>

Fuente: elaboración propia

## CAPITULO V: DISCUSIÓN

La tomografía computada representa una técnica de diagnóstico por imagen que permite la detección de patologías para su interpretación y abordaje correspondiente, siendo una de herramientas de mayor utilidad para el diagnóstico de lesiones pulmonares, específicamente del adenocarcinoma.

En cuanto a las características imagenológicas del adenocarcinoma pulmonar, en el presente estudio se encontró que la mayoría de las lesiones estaban localizadas en el lóbulo superior izquierdo (58%) y en el lóbulo superior derecho (47.3%), de forma nodular (51.2%) y de tamaño promedio 5.26 cm, destacando el rango de 3.1 a 5 cm (31.5%) y de 0 a 3 cm (23.5%), estos signos tomográficos son equivalentes a lo que demuestra la teoría, es decir que su localización es usualmente en lóbulos superiores que pueden comprometer los ganglios supraclaviculares y de tamaño variable, mayormente menor a 5 cm indicado por Pefaur (2013). De manera similar, en el estudio de Saldías et al., se encontró que generalmente la lesión pulmonar se encontraba en el lóbulo superior del pulmón, tenía un tamaño de 0 a 3 cm, sin embargo su forma era espiculada. En cambio Calzadilla et al., en su trabajo evidenció resultados diferentes pues las lesiones tumorales tenían un tamaño de 7 cm a más (37%), se localizaban en el pulmón derecho (54%) y en la región ipsilateral.

Sobre la procedencia, en el presente estudio los pacientes con adenocarcinoma pulmonar procedían de Lima (64.2%) y en menor porcentaje de provincia, ya que notablemente los pacientes residen en la capital, mientras que los pacientes atendidos en alguna institución de provincia, muchas veces son referidos por patologías, lo que podría sustentar la baja frecuencia.

Acerca de la edad más frecuente de pacientes con adenocarcinoma pulmonar, en la presente investigación se halló que hubo un ligero predominó el rango etáreo de 51 a 60 años (31.5%) sobre el de 61 a 70 años (30.9%); lo cual es disímil a lo observado por Rodríguez et al., ya que en su estudio resaltaron los pacientes con 60 a 69 años (38.2%). Por otro lado, Saldías et al. encontraron en su trabajo que la mayor parte tenía más de 70 años. De esto se desprende que las lesiones pulmonares suelen aparecer a partir de los 55 años y se mantienen hasta los 75 años (Grupo Español de Pacientes con Cáncer, 2014), por ello los intervalos de mayor presentación fueron los de 51 a 60 y de 61 a 70 años.

En lo que respecta al sexo más frecuente de pacientes con adenocarcinoma pulmonar, el presente trabajo reveló que la mayor parte de pacientes afectados con dicha patología eran de sexo femenino, lo cual discrepa con lo estipulado por diversos artículos, donde se menciona que el adenocarcinoma es más habitual en varones que en mujeres (Grupo Español de Pacientes con Cáncer, 2014); también se fundamenta, con el estudio de Rodríguez et al., quienes encontraron que el sexo masculino (67,3 %) fue el más frecuente. Por su parte, Saldías et al. hallaron que la mayor parte eran varones.

A manera de resumen se observaron características imagenológicas según edad, donde aquellos pacientes con 61 a 70 años tenían lesiones en el lóbulo superior derecho, de tamaño promedio 5.4 cm y forma nodular, en cambio los pacientes de 71 a 80 años tenían lesiones en el lóbulo superior derecho, de tamaño 5.1 cm y nodulares; siendo disímil a lo contemplado en el trabajo de Saldías et al., donde los que tenían de 60 a 70 años se caracterizaban por tener lesiones en el lóbulo superior derecho, espiculado y de tamaño mayor a 3 cm, mientras que los de 70 años a más tenían lesiones en el lóbulo superior e inferior derecho, de tamaño menor a 3 cm y espiculado.

En lo concerniente a las características imagenológicas según sexo, en la presente investigación, las pacientes de sexo femenino tenían lesiones localizadas en el lóbulo superior izquierdo, de tamaño promedio 5.4 cm y de forma nodular, pero los de sexo masculino tenían lesiones localizadas en el lóbulo superior derecho, de tamaño promedio 5.1 cm y de forma nodular; disímil a lo demostrado por Saldías et al., ya que encontraron que en las de sexo femenino se observan lesiones en el lóbulo superior derecho, menor a 5 cm y espiculado, mientras que en el sexo masculino destacó las lesiones menores a 3 cm, de localización en el lóbulo inferior derecho y lóbulo superior izquierdo, espiculado,

Por consiguiente el comportamiento de las lesiones según grupo étnico o sexo es variable, no hay un perfil específico.

## **CAPITULO VI: CONCLUSIONES**

- La procedencia de los pacientes diagnosticados con adenocarcinoma pulmonar del Instituto Nacional de Enfermedades Neoplásicas Lima 2014-2015 fue prioritariamente de Lima.
- La edad más frecuente en la que se presenta el adenocarcinoma pulmonar en los pacientes del Instituto Nacional de Enfermedades Neoplásicas Lima 2014-2015 estuvo entre 51 a 60 y de 61 a 70 años.
- El sexo femenino es en el que predomina más esta patología en los pacientes del Instituto Nacional de Enfermedades Neoplásicas Lima 2014-2015.
- Las características imagenológicas del adenocarcinoma pulmonar en los registros tomográficos de pacientes del Instituto Nacional de Enfermedades Neoplásicas Lima 2014-2015 tuvieron una localización en el lóbulo izquierdo, con un número de lesiones múltiples, siendo la forma más predominante de la lesión nodular.



## **CAPITULO VII: RECOMENDACIONES**

- Se sugiere realizar estudios comparativos sobre capacidad diagnóstica en tomografía computada y resonancia magnética, con la finalidad de poder proponer un mayor uso de aquella técnica que es más exacta.
- Se podría actualizar de manera anual las características de los pacientes con adenocarcinoma sometidos a tomografía, para saber su perfil y hacer un análisis situacional que sea incorporado en la guía de la institución.

## CAPITULO VIII: REFERENCIAS BIBLIOGRÁFICAS

- Amorín, E. (2013). Cáncer de pulmón, una revisión sobre el conocimiento actual, métodos diagnósticos y perspectivas terapéuticas. Rev. Peru Med. Exp. Salud Pública, 30(1), 85-92. Recuperado de <http://www.scielo.org.pe/pdf/rins/v30n1/a17v30n1.pdf>
- Bernard, N., Pardo, V., Benítez A., & Seehaus, A. (2017). Lesiones pulmonares relacionadas con el tabaquismo. Hallazgos y diagnósticos diferenciales por tomografía computada multidetector. Revista Argentina de Radiología, 81(4), 270-278. Recuperado de <https://www.sciencedirect.com/science/article/pii/S0048761917300376>
- Biblioteca Nacional de Medicina de Salud de los Estados Unidos Medline plus (2018). TC torácica. Estados Unidos: Biblioteca Nacional de Medicina de Salud de los Estados Unidos Medline plus. Recuperado de <https://medlineplus.gov/spanish/ency/article/003788.htm>
- Calzadilla M. (2015). Caracterización tomográfica del cáncer de pulmón con tomografía axial computarizada secuencial. Revista 16 de Abril, 54 (258), 83-94. Recuperado de <http://www.medigraphic.com/pdfs/abril/abr-2015/abr15258k.pdf>
- Canals L, Barros R, Barros N, Triviño M, Berrios S, Bannura Y (2009). Hallazgos de imagen en tomografía computada de voluntarios fumadores de larga data. Revista chilena de radiología, 15(3), 105-109. Recuperado de <file://lissette/asiste/Consultor/Consultor%202018/8.%20Agosto%202018/14.%20Jerusal%C3%A9n%20Alca/Bibliograf%C3%ADa/Antecedentes/Canals.%20Hallazgos%20de%20tomograf%C3%ADa%20computada%20en%20fumadores.html>
- Eguino, A., Fernández, B., García, G., & García, J. (2005). Cáncer de pulmón. Una guía práctica. Madrid España: Asociación Española contra el Cáncer. Recuperado de 33 <https://www.aecc.es/sites/default/files/migration/actualidad/publicaciones/documentos/guia-capulmon.pdf>

- European Lung Foundation. (s.f.). Anatomía y funcionamiento del pulmón sano. Recuperado de <http://www.europeanlung.org/assets/files/es/publications/los-pulmones.pdf>.
- Generalitat Valenciana. (s.f.). Tomografía computarizada (TAC). España: Generalitat Valenciana. Recuperado de <http://www.san.gva.es/documents/151744/512072/Tomografia+computarizada.pdf?version=1.0>
- Grupo Español de Pacientes con Cáncer. (2014). Cáncer de pulmón. Guía para pacientes y familiares. España: Grupo Español de Pacientes con Cáncer. Recuperado de [http://www.gepac.es/multimedia/gepac2016/pdf/GUIA\\_PULMON\\_GEPAC.pdf](http://www.gepac.es/multimedia/gepac2016/pdf/GUIA_PULMON_GEPAC.pdf)
- Grupo de Trabajo Oncológico de Centros Hospitalarios del Sur de Madrid. (2007). Diagnóstico y Tratamiento. Cáncer de Pulmón. Madrid-España: Fundación Médica Mutua Madrileña. Recuperado de [https://seom.org/seomcms/images/stories/recursos/sociosyprofs/colectivos/grupocooperativo/2006/onco sur/guia\\_clinica\\_oncosur\\_cancerpulmon.pdf](https://seom.org/seomcms/images/stories/recursos/sociosyprofs/colectivos/grupocooperativo/2006/onco sur/guia_clinica_oncosur_cancerpulmon.pdf)
- Instituto Nacional de Bioingeniería e Imágenes Biomédicas. (2013). Tomografía Computarizada. Estados Unidos: Instituto Nacional de Bioingeniería e Imágenes Biomédicas. Recuperado de <https://www.nibib.nih.gov/sites/default/files/Tomograf%C3%ADa%20Computarizada%20%28TC%29.pdf>
- Instituto Nacional del cáncer (s.f.) Tratamiento del cáncer de pulmón de células no pequeñas (PDQ®) Versión para profesionales de salud. Estados Unidos: Instituto Nacional del cáncer. Recuperado de [https://www.cancer.gov/espanol/tipos/pulmon/pro/tratamiento-pulmon-celulas-no-pequenaspdq#link/\\_67\\_toc](https://www.cancer.gov/espanol/tipos/pulmon/pro/tratamiento-pulmon-celulas-no-pequenaspdq#link/_67_toc) 34
- Instituto Nacional de Enfermedades Neoplásicas (2018). Casos Nuevos de Cáncer Registrados en INEN, periodo 2000 - 2016 (ambos sexos). Lima: Instituto Nacional de Enfermedades Neoplásicas. Recuperado de <https://portal.inen.sld.pe/wp-content/uploads/2018/06/INEN-CASOS->

[NUEVOS-2000-2016.pdf](#)

- Lawrence R., Camacho R., João M., Canarias D., Gaspar A., Cyrne C. (2006). Biopsia percutánea transtorácica guiada por tomografía en la evaluación de lesiones pulmonares indeterminados. *Revista Portuguesa de Pneumologia* 12 (5), 503-524. Recuperado de [http://www.scielo.mec.pt/scielo.php?script=sci\\_arttext&pid=S0873-21592006000500002](http://www.scielo.mec.pt/scielo.php?script=sci_arttext&pid=S0873-21592006000500002)
- Ministerio de Salud de la Nación. (2014). Cáncer de pulmón de células no pequeñas. Tratamientos en estadios avanzados. Argentina: Ministerio de Salud de la Nación. Recuperado de <http://www.msal.gob.ar/images/stories/bes/graficos/0000000488cnt-36-Cancer-de-Pulmon-celulas-nopequeenas%20.pdf>
- Moctezuma, C., & Patiño, M. (2009). Cáncer de pulmón. *Anales de Radiología México*, 1, 33-45. Recuperado de <http://www.medigraphic.com/pdfs/anaradmex/arm-2009/arm091e.pdf>
- Navarro, E. (2015). ¿Qué es signo radiológico? Recuperado de <https://album-de-signoradiologicos.com/category/que-es-signo-radiologico/>
- Organización Mundial de Salud. Cáncer. Ginebra: Organización Mundial de Salud. Recuperado de <http://www.who.int/es/news-room/fact-sheets/detail/cancer>
- Organización Panamericana de Salud. Cáncer en las Américas perfiles de país 2013. Washington: Organización Panamericana de Salud; 2014. Recuperado de <https://www.paho.org/hq/dmdocuments/2014/PerfilesPais-Cancer-2013-ESP.pdf>
- Perfaur, R. (2013). *Imaginología actual del cáncer pulmonar*. *Rev. Med. Clin. Condes*, 24(1), 44-53 35
- Rodríguez A, Martín R, Hernández K (2011). Concordancia clínica, tomográfica y anatomopatológica en el cáncer de pulmón. *MEDISAN*, 15(5), 650. Recuperado de [http://scielo.sld.cu/scielo.php?script=sci\\_arttext&pid=S1029-30192011000500012](http://scielo.sld.cu/scielo.php?script=sci_arttext&pid=S1029-30192011000500012)
- Rodríguez, C (2016). *Radiología e imagen en neoplasias de pulmón y mediastino*.

- Acta Médica Grupo Ángeles, 14 (1), p. 33-37. Recuperado de <http://www.medigraphic.com/pdfs/actmed/am-2016/ams161f.pdf>.
- Saldías F, Díaz J, Rain C, Illantes P, Díaz R, Díaz O (2016). Detección precoz de cáncer pulmonar con tomografía computarizada de tórax en pacientes con enfermedad pulmonar obstructiva crónica tabáquica. Rev. Med Chile, 144, 202-210. Recuperado de <https://scielo.conicyt.cl/pdf/rmc/v144n2/art09.pdf>
- Salvatierra, Á., Algar, F., & Cerezo, F. (s.f.). 46. Cáncer de pulmón. Actualización. Estadificación. Recuperado de <https://www.neumosur.net/files/EB03-46%20cancer%20estadio.pdf>
- Sociedad Radiológica de América del Norte. (2018). Cáncer pulmonar. EE.UU.: Sociedad Radiológica de América del Norte. Recuperado de <https://www.radiologyinfo.org/sp/pdf/lung-cancer.pdf>

## ANEXOS

### ANEXO N°1: FICHA DE RECOLECCIÓN DE DATOS

#### I. Datos generales de los pacientes

• N° HC: \_\_\_\_\_

1. Grupo Etario: \_\_\_\_\_

40 – 50		50 - 60		60 - 70		70 – 80	
---------	--	---------	--	---------	--	---------	--

2. Sexo:

Femenino		Masculino	
----------	--	-----------	--

3. Lugar de nacimiento: \_\_\_\_\_

<b>Lima</b>		<b>Provincia</b>	
-------------	--	------------------	--

#### II. Características imagenológicas del Adenocarcinoma de Pulmón

1. Localización de la lesión:

Pulmón Derecho	LSD	LMD	LID

Pulmón Izquierdo	LSI	LII

2. Numero de lesiones

Única	
Multiples	

Bilateral	
-----------	--

3. Tamaño de la lesión:

De 0 a 3cm	
De 3.1 a 5 cm	
De 5.1 a 6 cm	

De 6.1 a 7 cm	
De 7.1 a más	

4. Forma de la lesión:

Espiculado	
Nodular	
Alta atenuación	

Deslustrada	
Quístico	
Alveolar Consolidación	

5. Hallazgos Tumores Periféricos o Centrales:

<b>Céntricos</b>		<b>Periféricos</b>	
------------------	--	--------------------	--

## ANEXO N°2: OPERACIONALIZACIÓN DE VARIABLES

VARIABLE	DIMENSION	DEFINICION CONCEPTUAL	TIPO DE VARIABLE	ESCALA DE MEDICION	INDICADOR	INSTRUMENTO DE MEDICION	VALORES FINALES
CARACTERISTICAS DE LOS PACIENTES	Procedencia	Lugar de origen de donde derivan a los pacientes	Cualitativa	Nominal	Zona geográfica	Ficha de recolección de datos	Lima Provincia
	Edad	Tiempo transcurrido a partir del nacimiento de un individuo	Cuantitativo	Razón	Años	Ficha de recolección de datos	40-50 50-60 60-70 70-80
	Sexo	Expresión fenotípica del genotipo humano.	Cualitativo	Nominal	Fenotipo	Observación	Masculino Femenino
CARACTERISTICAS DE LAS IMAGENES	Localización de la lesión		Cualitativo	Nominal	% frecuencia	Observación	LSD LMD LIF
	Número de lesiones		Cualitativo	Ordinal	% frecuencia		Única Bilateral Múltiples
	Tamaño de la lesión		Cualitativo	Ordinal	% frecuencia		De 0 a 3 cm De 3.1 a 5 cm De 5.1 a 6 cm De 6.1 a 7 cm De 7.1 a más
	Forma de la lesión	Cualitativo	Nominal	% frecuencia	Observación	Espiculado Nodular Alta atenuación Deslustrada Quístico Alveolar Consolidación	
BIOPSIA	Morfología	Examen auxiliar para diagnóstico, con uso de radiaciones ionizantes	Cualitativo	Nominal	Densidad	Observación	Presencia de signos Ausencia de signos

